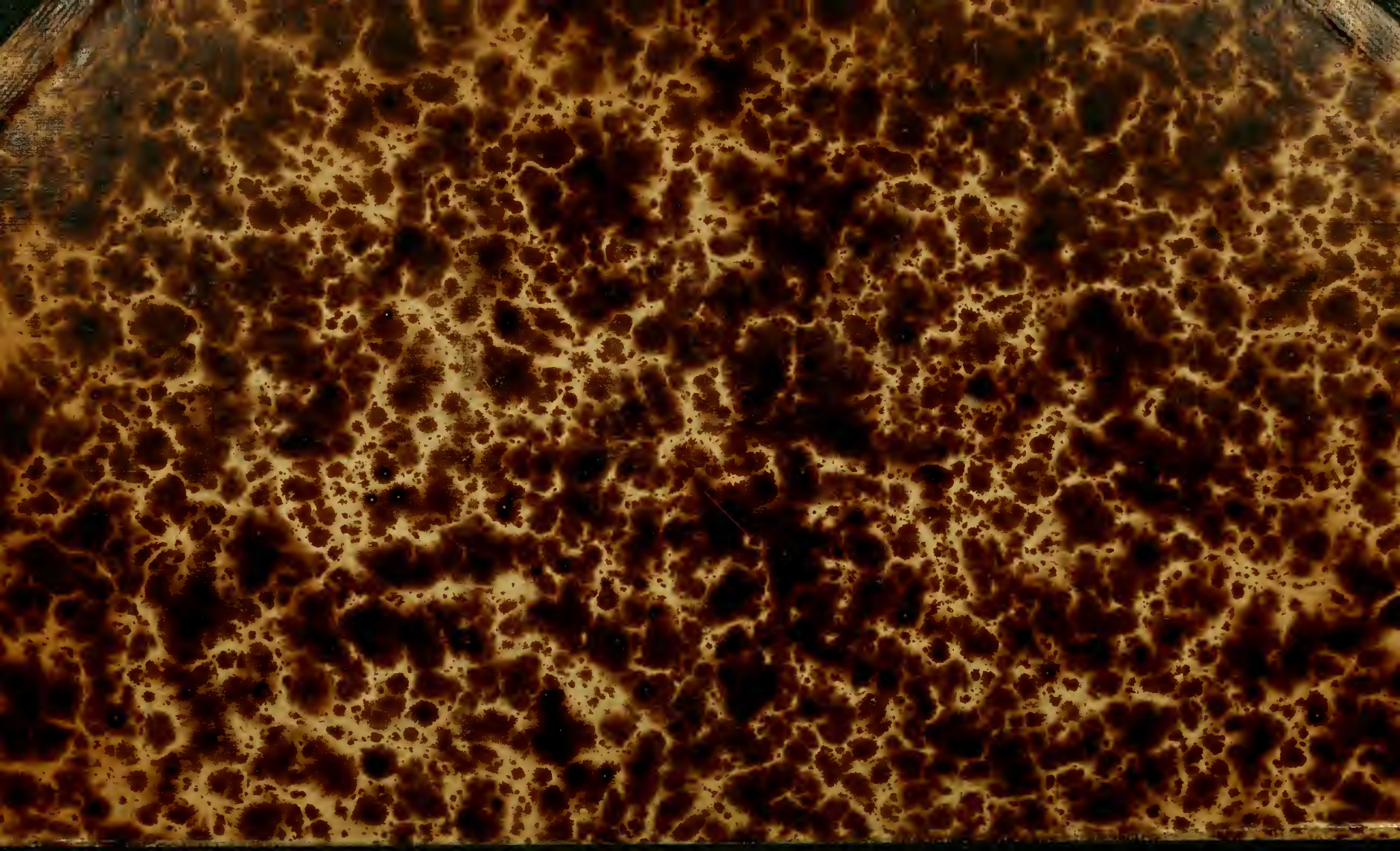

BOSTON
MEDICAL LIBRARY
8 THE FENWAY

Digitized by the Internet Archive
in 2011 with funding from
Open Knowledge Commons and Harvard Medical School

http://www.archive.org/details/dergebrmutterk00wagn

DER

GEBÄRMUTTERKREBS.

EINE

PATHOLOGISCH-ANATOMISCHE MONOGRAPHIE

VON

Dr. med. ERNST WAGNER,
PRIVATDOCENT AN DER UNIVERSITÄT ZU LEIPZIG.

MIT 2 TAFELN IN STAHLSTICH.

LEIPZIG,
DRUCK UND VERLAG VON B. G. TEUBNER.
1858.

BOSTON MED
JUL 24 1923
LIBRA

24. A. 85.

HERM. SCHWARTZ

Erklärung der Abbildungen.

Erste Tafel.

Fig. 1. Durchschnitt vom Uteruskrebs mit regelmässiger Lagerung der peripherischen Zellenschichten. 2 Alveolen mit Fettentartung der centralen Zellen. Die Muskulatur theils längs-, theils quer durchschnitten; eins der querdurchschnittenen Muskelbündel mitten in einem Alveolus liegend.
Fall I. 200mal vergrössert.

Fig. 2. Dasselbe, ohne Fettmetamorphose der Krebszellen.
Fall III. 250mal vergrössert.

Fig. 3. Frisches Präparat, aus drei zerrissenen Alveolen bestehend. Regelmässige Lagerung der peripherischen Zellenschicht und festes Anhaften der einzelnen Zellen am Alveolarrand; Theilung einzelner Zellenkerne, vielleicht selbst ganzer Zellen.
Fall X. 250mal vergrössert.

Fig. 4. Feuchtes (Spiritus-)Präparat. Gleiche Anordnung der peripherischen Zellenschicht; Bildung secundärer Alveolen innerhalb der primären.
Fall IV. 200mal vergrössert.

Fig. 5. Zu Fall XII. 250mal vergrössert. S. pag. 40.

Fig. 6. Stroma mit Alveolen bei Uteruskrebs, nach Durchschnitten eines in Essig gekochten Präparates.
Fall LII. 40mal vergrössert.

Fig. 7. Inhalt zweier Alveolen, welche scheinbar nur Kerne in fast homogener Grundsubstanz enthalten. Ein Streifen Stroma mit fest anhaftenden Zellen und theilweiser Kernwucherung letzterer.
Fall LII. 250mal vergrössert.

Fig. 8. Stroma bei Epithelialkrebs des Uterus; Bildung neuer Alveolen in schmalen Stromastreifen aus Bindegewebskörperchen; der Alveoleninhalt ausgespült.
Fall LI. 250mal vergrössert.

Zweite Tafel.

Fig. 1. Bildung von Papillen in der Höhle grosser Alveolen bei Uteruskrebs.
Fall LII. 40mal vergrössert.

Fig. 2. Gefässverzweigung in zwei Zotten bei Uteruskrebs.
Fall IL. 150mal vergrössert.

Fig. 3. Zottenverästlung.
Fall IV. 40mal vergrössert.

Fig. 4. Zu Fall XII. 150mal vergrössert.

Fig. 5. Krebszellen, einzeln, oder zu mehreren fest zusammenhängend.
Fall XXIX. 250mal vergrössert.

Fig. 6. Krebszellen.
Fall IL. 250mal vergrössert.

Fig. 7. Zu Fall XXVIII. 250mal vergrössert.

Fig. 8. Vergleiche den Fall von Leberkrebs pag. 155.

Vorrede.

Zur Bearbeitung der pathologischen Anatomie des Gebärmutterkrebses in der gegenwärtigen Weise veranlasste mich besonders die seit mehreren Jahren vorgenommene genaue mikroskopische Untersuchung aller mir vorgekommenen Fälle dieses Krebses, theils in allgemein-histologischem Interesse, theils zur Erörterung der Frage, inwieweit der Krebs eines und desselben Organs im Allgemeinen und die Formen desselben im Einzelnen Analogieen darböten.

Da sich mir nun eine verhältnissmässig grosse Anzahl von Uteruskrebsen darbot, stellte ich die Fälle zusammen und verglich sie mit ähnlichen Zusammenstellungen Anderer. Die ersteren Fälle habe ich fast sämmtlich selbst beobachtet, zum Theil selbst secirt, vorzugsweise im hiesigen Jacobshospital, zum Theil auch in der Privatpraxis. Ihre Verwerthung wurde mir vom Herrn Geheimen Medizinalrath Prof. Dr. Wunderlich gütigst gestattet. Einen Theil der Fälle verdanke ich den Notizen, welche Herr Prof. Dr. Credé nach den Sectionen des verstorbenen Meckel in der Berliner Charité machte und deren Veröffentlichung er mir gleichfalls gestattete. Von fremden Beobachtungen habe ich vorzugsweise die Dittrich's benutzt, da ich trotz der massenhaften Literatur über Gebärmutterkrebs sonst nur wenig Brauchbares fand. Ich hoffe, dass die Zusammenstellung aller dieser Fälle und die hierbei

nothwendig gewordne Herbeiziehung fremden Materials der pathologischen Anatomie des Krebses, sowie der Gynäkologie nutzbringend sei.

Die Manchem vielleicht zu ausführlich erscheinende Beschreibung der mikroskopischen Verhältnisse erschien mir wegen der erstgenannten Gründe geboten. In wieweit meine Beobachtungen am Carcinom des Uterus und an einigen andern Krebsformen richtig sind, werden Fachmänner entscheiden. Sie erklären manche unbekannte oder wenig beachtete Verhältnisse der Krebsstructur und beweisen, wie weit auch das rein Histologische des Krebses noch von allseitiger Kenntniss entfernt ist.

Mit Freuden ergreife ich diese Gelegenheit, um allen den Herren, welche mir das pathologisch-anatomische Material zu dieser Arbeit geboten haben, meinen wärmsten Dank zu sagen. Derselbe gebührt insbesondere den Herren Geheimrath Wunderlich und Prof. Bock, welche meinem speciellen Studium seit fünf Jahren ununterbrochen und mit der grössten Freundlichkeit Vorschub leisteten, sowie den Herren Prof. Günther und Credé, welche mir in gleicher Weise ihr pathologisch-anatomisches Material zu Gebote stellten. Desgleichen danke ich auch den Herren Assistenzärzten des hiesigen Jacobshospitals und des Georgenhauses, sowie den betreffenden Privatärzten Leipzigs bestens.

BOSTON MEDICAL
JUL 24 1923
LIBRARY

Die pathologische Anatomie des Gebärmutterkrebses.

Der Krebs der Gebärmutter stellt sich in verschiedenen Formen dar, und zwar als:

1) primärer Krebs
   des Vaginaltheils der Gebärmutter,
   des Cervix oder des Körpers der Gebärmutter, ohne oder mit nachträglicher Betheiligung der Vaginalportion;
2) Uteruskrebs, fortgesetzt von benachbarten Organen;
3) Uteruskrebs, gleichzeitig entstehend mit Krebs andrer Organe;
4) secundärer Uteruskrebs.

Die weiteren, practisch grösstentheils weniger wichtigen Unterschiede ergeben sich

1) aus der Art des Krebses (Skirrhus, Markschwamm, Epithelial-, Gallertkrebs etc.),
2) aus der Verbreitung des Krebses auf die einzelnen Schichten der Gebärmutter (Schleimhaut, Muskelhaut, Serosa).

I. Primärer Krebs der Vaginalportion des Uterus.

Häufigkeit desselben.

Diese Form des Krebses kommt nicht nur überhaupt am häufigsten vor, sondern ist auch um vieles häufiger, als alle übrigen Formen des Gebärmutterkrebses zusammengenommen. Ihre Häufigkeit im Vergleich zu letzteren ist vorläufig nicht näher bestimm-

bar, da hierüber nur sehr grosse Zahlenreihen ein annähernd sicheres Resultat geben können. — Hierzu kommt noch, dass der pathologische Anatom vielleicht manchen Krebs hierher rechnet, welcher in vorgeschrittenen Stadien zur Section kommt und möglicher Weise im Scheidengewölbe, oder in den höhern Schichten des Cervix, oder selbst ausserhalb des Uterus in nächster Umgebung der Vaginalportion begonnen hatte, der aber schliesslich zu denselben Zerstörungen aller dieser Theile führte, wie der primäre Krebs der Vaginalportion.

Die folgenden Zahlen geben ungefähr die Proportion an, in welchen der Tod an Uteruskrebs überhaupt im Verhältniss zu dem an Krebsen andrer Organe und zu Todesfällen jeder Art vorkommt.

In Prag (Dittrich, Willigk) kommen auf										
	3462	Sect.	üblıpt.	320	an	Krebs	u. darunt.	82	an	Uteruskrebs
„ Wien (Loebl, Lautner) kommen auf										
	1210	Sect.	üblıpt.	89	an	Krebs	„ „	24	„	„
„ Leipzig (Jacobshospital) kommen auf										
	450	Sect.	üblıpt.	32	an	Krebs	„ „	7	„	„
Summa	5122	„	„	441	„	„	„ „	113	„	„

Es kommen somit auf 100 Sectionen beider Geschlechter

in Prag	9,2	Krebse	überhaupt	und	2,0	Uteruskrebse
„ Wien	7,3	„	„	„	1,9	„
„ Leipzig	7,1	„	„	„	1,6	„
Im Mittel	8,6	„	„	„	2,2	„

Hierbei ist noch in Betracht zu ziehen, dass wahrscheinlich an allen drei Orten die Sectionen männlicher Individuen die der weiblichen überwiegen.

Formen des Krebses der Vaginalportion.

Der Krebs der Vaginalportion stellt sich meistens als eine Mittelstufe zwischen Skirrhus und Markschwamm dar, welcher bald härter, saftlos oder saftarm, mehr dem Skirrhus ähnlich, bald und häufiger weicher, saftreicher, mehr dem Markschwamm ähnlich ist. Häufig ist auch das Carcinom mit grossen makroskopischen Alveolen (Cancer pultacé aréolaire): dasselbe ist sogar nach Cruveilhier (Anat. path. Livr. XXVII. Pl. 2) die häufigste von allen Krebsformen des Uterus. Selten ist der Epithelialkrebs, sehr selten der reine Skirrhus, am seltensten der Alveolarkrebs. — Fast

jede dieser Krebsformen kann sich mit Bildung kleinerer oder grösserer zottiger Massen auf der freien Oberfläche der Vaginalportion oder des untern Cervix combiniren. Dies kommt in geringen Graden häufig, in höheren etwas seltner vor. Es entsteht im letztern Fall das in practischer Beziehung sehr wichtige sog. krebsige Blumenkohlgewächs, cauliflower excrescence J. Clarke's und andrer englischer Autoren, der Polypus haematodes Baillie's, der Cancer fongueux und C. hématode von Boivin und Dugès, der medullary or cephalomatous polypus Hooper's, der sanguineous cancer Duparcque's, der Zottenkrebs der neuen Autoren, etc. etc.

Der Krebs der Vaginalportion hat fast stets die Form der Infiltration, der sog. diffusen Entartung, so dass seine Grenzpunkte im normalen Gewebe für das blosse Auge meist nicht zu bestimmen sind; selten stellt er sich in der Form einer oder mehrerer umschriebener Geschwülste dar.

Anfangsstadium des Krebses der Vaginalportion.

Der gemeine Krebs der Vaginalportion beginnt wahrscheinlich gleich häufig an der vordern und hintern Muttermundslippe. Eine bestimmtere Angabe dieses Punktes ist vorläufig nicht möglich, wenngleich die Gynäkologen sich gewöhnlich für die überwiegende Häufigkeit des Befallenwerdens der einen oder anderen Lippe entscheiden. Der pathologische Anatom findet meist nur ältere Krebse und dann fast stets beide Lippen erkrankt oder beide zerstört. Auch bei der ersten klinischen Untersuchung werden gewöhnlich beide Muttermundslippen in ungefähr gleichem Grade krank gefunden. Die meisten Kliniker lassen die hintere Lippe häufiger zuerst ergriffen werden. Die häufigere ausgebreitetere Erkrankung der vordern Vaginalwand, sowie die öfter vorkommende, allerdings eben davon abhängige Ueberschreitung des Krebses auf die Harnblase sprechen zu Gunsten der primären Erkrankung der vordern Lippe. Die ganze Frage ist übrigens von geringer Wichtigkeit, da sich der Krebs jedenfalls sehr bald ringförmig von der einen Lippe auf die andre fortsetzt. Ein so constantes Ueberwiegen der Erkrankung einer Lippe vor der andern,

wie dies z. B. beim Epithelialkrebs der Unter- und Oberlippe der Fall ist, findet höchst wahrscheinlich nicht statt. Vielmehr reiht sich der Krebs der Vaginalportion in dieser Beziehung wie in vielen andern dem des Oesophagus, der Cardia, des Pylorus an.

Walshe (Nat. and treatm. of cancer. pag. 445) sah den Krebs beschränkt auf die hintere, nie auf die vordere Muttermundslippe; nach Barth (Bull. de la soc. anat. de Par. XXIII, 139) beginnt er stets an der vorderen, etc. Fast jeder der ältern Autoren entscheidet sich ziemlich bestimmt für die eine oder andre Lippe.

Eben so wenig ist bekannt, in welcher Tiefe der Vaginalportion und in welchen Gewebsschichten der Krebs beginnt. Die meisten der ältern Ansichten hierüber entbehren jeder factischen Begründung: so die vielfach citirte von Montgomery (Dubl. journ. Jan. 1842), wonach die Ablagerung skirrhöser Substanz um und in die Schleimdrüsen beginnt und deren Wände und Umgebung verdickt, so dass sie sich anfangs wie Schrot- oder Sandkörner unter der Schleimhaut anfühlen; die bekannte Cruveilhier's Livr. XXIII. Pl. 6) „que c'est dans les veines qu'est sécrété le suc cancéreux ou matière encéphaloïde," — — „les aréoles ou cellules veineuses de l'organe au sein duquel s'est développée l'altération: c'est dans les capillaires veineux etc.; ferner die Marjolin's (Dict. de méd. en XXX. XXX., p. 273), u. s. f. Ich habe weder in der Literatur einen genau beschriebenen Fall von beginnendem Uteruskrebs gefunden, noch selbst einen solchen zu beobachten Gelegenheit gehabt. Trotzdem scheint es mir fast sicher, dass der gemeine Krebs der Vaginalportion nicht von den Schleimhautdrüsen ausgeht, dass ihm vielmehr fast stets das Bindegewebe zwischen den Muskelfasern, um Vieles seltner schon das der tiefern Schleimhautschichten zum Ausgangspunct dient. Die Beweise hierfür liefern, nächst der Analogie der Krebsentstehung in andern Organen, drei Fälle von exstirpirten carcinomatösen Vaginalportionen, sowie eine Anzahl andrer zur Section gekommener Fälle. In allen fand ich die Schleimhautdrüsen vollständig unbetheiligt; in den meisten war der Krebs in der Muscularis ausgebreiteter als in den tiefern und namentlich als in den oberflächlichen Schleimhautschichten, und fand sich gewöhnlich an der obern Grenze des Krebses die Schleimhaut über krebsigen Mus-

kelschichten noch ganz intact; in den Fällen exstirpirter Krebse endlich war zum Theil die Schleimhaut der Vaginalportion oder des Cervix noch erhalten, während die tiefern Substanzschichten durch und durch krebsig infiltrirt waren. Dies würde schwerlich der Fall sein, wenn der Krebs in der Schleimhaut begönne; vielmehr würde er dann wahrscheinlich auch in dieser immer weiter fortgeschritten sein, als in den zunächst liegenden Muskelschichten. Aehnlich hat sich hierüber auch Cruveilhier (Bull. de la soc. anat. 1827, pag. 8) ausgesprochen: am Uterus ist das „tissu propre" des Organs der unmittelbare Sitz der Veränderung; Schleimhaut und Serosa werden nur consecutiv afficirt. Und dass Cr. wiederum den Bindegewebsantheil dieses tissu propre meint, geht aus seinem Ausspruch in denselben Bulletins (1826, pag. 195) hervor, wonach beim Krebs des Magens und Darms nicht, wie man gewöhnlich glaubt, das submucöse Gewebe zuerst afficirt wird, sondern die sog. membrane fibro-celluleuse (welche, wie er weiter sagt, z. B. zwischen den Muskelbündeln der Muscularis liegt). Nach J. Müller (Ueb. d. fein. Bau d. krankh. Geschw., 1838, pag. 13) beginnt der Krebs gleichfalls in den tiefern Gewebsschichten; wenn man in der Leiche einen Tumor der Schleimhaut ohne Affection der Muskelhaut vorfinde, so sei die Diagnose auf Skirrhus mindestens zweifelhaft.

I. Exstirpirte Partieen des carcinomatösen Uterushalses.

60jähriges Weib. Carcinom der Vaginalportion und des angrenzenden Cervicaltheils. Exstirpation dieser Theile durch Herrn Prof. Credé am 20. October 1857.

Die mir übergebenen Partieen bestehen aus einem grösseren und mehreren kleineren Stücken. Ersteres gleicht einem queren Abschnitt der übrig gebliebenen Vaginalportion und des zunächst liegenden Halstheils des Uterus. Die der Innenfläche entsprechende Partie desselben ist glatt, faltenlos, ziemlich glänzend, grösstentheils graugelb oder grauröthlich, stellenweise fein ekchymosirt. Die Aussenfläche des exstirpirten Stückes, sowie die kleinern Fragmente, sind uneben, wie mit den Fingern abgequetscht oder abgerissen. Das Schleimhautstück ist auf dem Durchschnitt ungefähr 1‴ dick, graugelblich, gefässarm, undeutlich fasrig, trocken und saftlos, etwas weicher als das normale Gewebe. Die Muscularis ist grösstentheils scharf und geradlinig davon abgesetzt, grauröthlich, grösstentheils glatt, nur stellenweise undeutlich fasrig, ziemlich trocken, ganz saftlos. Aus ihr setzen sich an seltenen Stellen Partieen von derselben Beschaffen-

heit und von Hirsekorngrösse mehr oder weniger weit in die Schleimhaut, aber nie bis zu deren freier Oberfläche fort.

Die mikroskopische Untersuchung der Muscularis zeigte nirgends ein neugebildetes Stroma, überall nur Bündel normaler Muskelsubstanz und intermusculäres Bindegewebe. An zahlreichen Stellen sah man in dem stark zur Seite gedrängten Bindegewebe zwischen jenen Bündeln Lücken, welche mit Zellenmassen erfüllt waren. Diese Alveolen waren meist sehr lang (bis $\frac{1}{2}$ Mm.), dabei aber im Ganzen schmal; ihre Gestalt war nirgends rund oder regelmässig oval, sondern cylindrisch, keilförmig, netzförmig, hufeisenförmig etc. etc. Sie hatten keine bestimmte Richtung, indem an verschiedenen Durchschnitten immer Längs-, Quer- und Schiefschnitte derselben zum Vorschein kamen. Sie lagen bald so dicht, dass sie den bei Weitem grössten Theil der Fläche bildeten, bald etwas sparsamer, waren aber immer von grösserem Flächenraum als das Stroma; an ersteren Stellen hingen die meisten Alveolen netzartig unter einander zusammen.

An fein zerfaserten Präparaten, welche einige Stunden nach der Exstirpation gemacht wurden, fanden sich neben dem genannten Stroma als Bestandtheile des Krebssaftes grösstentheils Kerne von geringer, mittlerer oder bedeutender Grösse, von meist ovaler, selten runder Gestalt, mit hellem Inhalt und meist einfachem Kernkörperchen; nur hie und da fanden sich einzelne cylindrische oder spindelförmige Zellen. — Nach ein-, und noch mehr nach zweimal 24stündigem Liegen des Krebses fanden sich an feinen Durchschnitten, sowie an fein zerfaserten Präparaten zahlreiche scharf umschriebene cylindrische, flaschenförmige und überhaupt gleich den Alveolis gestaltete Massen von Zellen. Letztere waren in der Peripherie von ziemlich regelmässiger cylindrischer Gestalt, von mittlerer Grösse und lagen eben so regelmässig und eben so fest, ohne sichtbare Zwischensubstanz neben einander, wie z. B. die Cylinderzellen der Darmschleimhaut; nach dem Centrum zu wurde ihre Gestalt und Anordnung unregelmässig, ihre Grösse etwas bedeutender, ihr Zusammenhang geringer (Taf. I, Fig. 1.). An beiden Stellen war der Zellinhalt matt granulirt, die Zelle enthielt 1 oder 2, den obengenannten gleiche Kerne. Die Mitte aller grössern Zellenhaufen zeigte statt der Zellen gewöhnlich einen ziemlich regelmässigen Haufen kleinster, mittelgrosser und grosser Fetttropfen, zwischen denen keine zelligen Theile zum Vorschein kamen; nur am Rande dieser Fetthaufen erschienen hie und da gewöhnliche Körnchenzellen und Körnchenhaufen. — Diese regelmässige, im Ganzen an manche Drüsengeschwülste z. B. der Mamma erinnernde Anordnung der Zellen der Alveolen kam noch schöner an feinen Durchschnitten von getrockneten, sowie von Spirituspräparaten zum Vorschein (Fig. 4). Ebenso glich die Art des Wachsthums der Alveolen vollkommen dem Wachsthum derartiger Drüsengeschwülste. Sowohl die erwähnten frei gewordnen Zellenmassen als feine Durchschnitte zeigten ziemlich häufig kleine halbkuglige oder cylindrische Sprossen, welche grössern Alveolen aufsassen, also dieselbe knospenartige Ausbuchtung, welche an den Drüsengeschwülsten der Mamma beobachtet wird und die z. B. Förster (Atlas V, 1) abbildet. Das gewöhnliche Wachsthum der Alveolen, d. h. ihre Vergrösserung mit ungefährer Beibehaltung

ihrer Gestalt geschah wahrscheinlich durch endogene Zellenbildung: Beweise hierfür geben Zellen mit 2 und einzelne mit bis 6 Kernen.

Die Schleimhautpartieen der exstirpirten Stücke zeigten überall das normale Epithel. Die Papillen waren etwas grösser, stärker injicirt, ihr Gewebe enthielt reichlichere und grössere Kerne und Bindegewebskörperchen. In derselben Weise verhielten sich die Bindegewebskörperchen der übrigen Schleimhaut. Die Schleimhautdrüsen zeigten durchaus keine Abnormität. In den höheren Schleimhautschichten fehlten Krebsalveolen meist ganz; nur an einzelnen Durchschnitten fanden sich solche, waren dann klein, länglich, übrigens gleich denen der Muscularis, nur ohne centrale Fettentartung. Nach der Muskelschicht zu wurden die Alveolen allmälig reichlicher, erreichten aber nur an wenigen Stellen den zehnten Theil des Flächenraums des Stromas; im Uebrigen aber glichen sie vollständig den Alveolen der Muscularis. Nur fanden sich die centralen Theile seltner fettig entartet, sondern zeigten meist unregelmässig durch einander liegende längliche, rundliche etc. Zellen.

Nach einer Mittheilung des Herrn Prof. Credé nahm das Uebel seinen steten Fortgang unter gleichzeitiger Verschlimmerung des Allgemeinbefindens, und trat gegen Ostern dieses Jahres der Tod der Kranken ein. Die Section durfte nicht gemacht werden.

II. Exstirpirtes Stück der carcinomatösen Vaginalportion.

Von Herrn Dr. Beck am 26. April 1858 erhalten.

Das betreffende Stück war über wallnussgross, unregelmässig rundlich, grauweiss, stellenweise stärker vascularisirt, ziemlich glatt, an einer Stelle mit einer über erbsengrossen, unregelmässig zackigen, eitrig beschlagenen Vertiefung. Die Schnittfläche war glatt, speckähnlich, grauweiss, stellenweise fein gelblich punctirt, gab mässig reichlichen schleimigen trüben Saft.

Der Krebssaft, ungefähr 8 Stunden nach der Exstirpation untersucht, enthielt: sparsame, mittelgrosse, runde, ovale, cylindrische oder geschwänzte Zellen mit verschieden grossem, runden oder ovalen, selten sich theilenden, meist einfachem Kern, sehr reichliche den genannten gleiche freie Kerne; zahlreiche Körnchenhaufen und Zellen, in denen der Kern meist nicht fettig entartet war, reichliche Fett- und Eiweiss-Molecüle.

Ein Stück des Krebses, welches frisch in eine dünne (6 pro mille) Lösung von doppelt chromsaurem Kali gelegt war, enthielt fast nur Zellen der obengenannten Gestalt u. s. w. An feinen Durchschnitten solcher, sowie anderer in Essig gekochter Präparate sah man in manchen Alveolen eine regelmässige epithelähnliche Anordnung der peripherischen Zellen, welche an letzteren Präparaten besonders deutlich an der gleichen Anordnung der Kerne hervortrat. Die im Centrum liegenden Zellen waren rund, lagen ordnungslos; öfter fanden sich hier nur zahlreiche freie Kerne. Die meisten Alveolen aber zeigten keine Spur davon, und viele schienen in der That nur aus einer granulirten Grundsubstanz mit unregelmässig eingelagerten Kernen zu bestehen. — Die Gestalt der Alveolen war im Ganzen länglich, bald oval, selten spindelförmig, bald keulenförmig, bald in Folge gegenseitigen Drucks in der verschiedensten

Weise unregelmässig, bald mit kürzern oder längern, meist schmalen Ausläufern. Ihre Grösse schwankte von $\frac{1}{20}$ — $\frac{1}{4}$‴. — Das Stroma bestand aus dem gewöhnliche Cervicalgewebe des Uterus. Es machte circa ein Sechstheil des Krebses aus. Zwischen manchen Alveolen war es so schmal, dass es nur aus einzelnen Bindegewebsfasern mit einer einfachen Lage von Bindegewebskörperchen oder von organischen Muskelfasern bestand: dann kam es erst an abgepinselten Präparaten feiner Durchschnitte des frischen oder an solchen Durchschnitten in Essig gekochter und durch Essigsäure erhellter Präparate zum Vorschein.

Beschreibungen des Anfangsstadiums des Krebses der Vaginalportion konnte ich nur wenige auffinden. Die namentlich in früheren gynäkologischen Werken zahlreich aufgeführten Fälle, wonach sich der Krebs aus Congestionen, vorzugsweise aber aus Ulcerationen entwickeln soll, sind natürlich nicht verwerthbar. — Nach Rokitansky (Hdb. d. path. Anat. III. 550) findet man „nach einigen wenigen Beobachtungen beim fibrösen Krebse in dem Gewebe der Vaginalportion bei einer sorgsamen Untersuchung eine von diesem differente weissliche, sich in der verschiedensten Richtung durchkreuzende dichte Faserung, in deren sehr kleinen Interstitien eine blass-gelbröthliche oder grauliche durchscheinende Substanz lagert. Diese Aftermasse ist ohne deutliche Grenzen in das Uterinalgewebe eingeschlossen, sie hat eine verschiedene Ausdehnung, hie und da ist sie in grösserer Menge angehäuft, und veranlasst hiedurch mit der Vergrösserung der Vaginalportion zugleich die höckrige unebne Beschaffenheit und die bekannte beträchtliche Resistenz beim Befühlen. Der Medullarkrebs erscheint ursprünglich als eine Infiltration der Vaginalportion mit einer weissen, derben, knorpelig-speckigen oder lockeren speckig-markigen (encephaloiden) Substanz, in der die Uterinalfaser verschwindet, die, sofern sie hie und da sich mehr anhäuft, mit der Vergrösserung eine knollig-unebne Beschaffenheit und eine derb-elastische Resistenz der Vaginalportion verleiht.“

Nach Dittrich (Prag. Vjschr. 1848. III, 97) findet sich an der Vaginalportion und von da eingreifend auf den Hals eine medullarkrebsige Infiltration, gewöhnlich in der Art, dass die Uterinfaser selbst in dieser Erkrankung untergegangen zu sein scheint. Die Infiltration ist schmutziggrau und als solche nur undeutlich

markirt, so dass sie in das gesunde Gewebe allmälig übergeht. Sie ist jedoch durch ihre Färbung und die verminderte Consistenz des davon befallenen Theils characterisirt. An der Vaginalportion zeigt sich die überziehende Schleimhaut als solche unkenntlich, der äussere Muttermund ist verengt, ebenso die Höhle des Halses, die noch einen schleimhautähnlichen Ueberzug und noch deutliche Follikel besitzt. — Auf diesem Stadium — nehmlich ohne eingetretne Metamorphose des Krebsinfiltrats — ist der Uteruskrebs ein seltner Leichenbefund.

Dittrich sah denselben bei einem 51jährigen Weibe, das in hohem Grade abgemagert und blutarm an sphacelöser Dysenterie starb. Der Uterus war im Beckenraum noch beweglich; nur am Bauchfellüberzuge der hintern Fläche des Uterus war ein ähnliches krebsiges Exsudat in geringer Ausbreitung abgelagert.

Fälle, in welchen man bei der Section den Krebs nur auf die Vaginalportion beschränkt findet, sind selten.

1. Dittrich (Pr. Vjsch. 1846. II, pag. 96).

42jähriges Weib. Weisslichgraue, sulzigweiche, zerfliessende, encephaloide Infiltration, beschränkt auf die Vaginalportion mit ziemlich scharfer Abgrenzung.

2. Loebl (Ztschr. d. Wien. Aerzte. 1844. I, pag. 310) sah einen ähnlichen, nicht näher beschriebenen Fall.

Spätere Stadien des Krebses der Vaginalportion. Ausbreitung desselben auf den Uteruscervix.

In den am häufigsten vorkommenden Fällen von gemeinem Krebs der Vaginalportion und des Cervix uteri ist das Verhalten folgendes.

Entweder stellt sich der Krebs als eine den untern Theil des Cervix in allen Durchmessern, besonders in der Dicke vergrössernde Masse dar, welche fest, aber von geringerer Consistenz als das normale Uterusgewebe ist, eine graue oder grauröthliche Farbe und eine ziemlich gleichmässig glatte, speckähnliche, wenig feuchte, saftlose Schnittfläche hat, in welcher für das blosse Auge die normale Uterusfaserung ganz oder fast ganz verschwunden ist. Die Infiltration ist nach dem gesunden Gewebe zu undeutlich begrenzt. Die Cervicalhöhle ist enger, ihre Schleimhaut etwas stärker injicirt, bisweilen ekchymosirt, ihre Falten sind verstrichen. Auf dem Durch-

schnitt durch Schleimhaut und Muscularis sind beide bisweilen noch scharf von einander geschieden, erstere verdickt, wenig injicirt, homogener. Die Muttermundslippen sind grösser, bald glatt, bald gross- oder kleinknollig, (Cancer tubéreux s. tumeurs cancéreuses: Boivin und Dugès), anfangs noch von Schleimhaut und Epithel überzogen. Der Uterus im Ganzen ist meist nicht oder wenig vergrössert. Dies ist der sog. Skirrhus oder Faserkrebs mancher Autoren, eigentlich eine Mittelstufe zwischen Skirrhus und Markschwamm.

Oder die Krebsmasse ist, bei gleichem Verhalten des Cervix, der Vaginalportion, des Muttermunds und der Cervicalhöhle, aber bei meist stärkerer Vergrösserung des Uterus, markweiss oder mehr geröthet, bisweilen stellenweise mit kleinen rothen oder gelben Flecken (Apoplexieen oder Reticulum) durchsetzt, weicher, ohne Spur der normalen Textur, gibt etwas reichlichern oder sehr reichlichen, bald schleimig trüben, bald rahmigen Saft, welcher die Schnittfläche gleichmässig überfliesst und namentlich nach längerem Abgetrenntsein vom lebenden Organismus in grösserer Menge zum Vorschein kommt. In dieser Weise verhielten sich die drei von mir untersuchten Fälle von exstirpirten Krebsmassen, welche bald noch Reste der Vaginalportion enthielten, bald doch vom untersten Cervicaltheil abgeschnitten waren. Dies ist der sog. Markschwamm, das Encephaloid.

Oder die Schnittfläche zeigt ein sehr zartes oder etwas gröberes Netzwerk, in dessen meist kleinen, bisweilen aber hirsekorn- bis fast erbsengrossen rundlichen Lücken ein deutlicher rahmiger, bisweilen zähflüssiger Saft enthalten ist, welcher bald die Schnittfläche gleichmässig bedeckt, bald sich bei geringem Druck aus den zahlreichen Lücken entleert und bald zusammenfliesst, bald die Gestalt kleiner Würmer oder Mitesser beibehält. Bisweilen sieht man die gleiche grobareolare Anordnung durch die in ihren obersten Schichten noch normale Cervicalschleimhaut hindurch. Nach Auswaschen des Inhalts aus feinen Durchschnitten bleibt eine Art von Sieb- oder Filzwerk („feutre“), oder von cavernösem alveolaren Gewebe zurück, an welchem die normale Beschaffenheit der Substanz nicht mehr erkennbar ist. Diese Alveolen sind eben Cru-

veilhier's aréoles ou cellules veineuses. Es stellt diese Krebsform Cruveilhier's Cancer pultacé et aréolaire dar.

Die übrigen Krebsformen habe ich theils gar nicht, theils nur in weit vorgerückten Stadien gesehen, auch keine brauchbaren Fälle aus dieser Periode in der Literatur aufgefunden.

Bald schon bevor der Krebs die Schleimhaut oder doch deren oberflächliche Schichten ergriff, bald erst nachdem dies geschehen ist, tritt in nicht seltnen Fällen eine Hypertrophie der normalen Schleimhautpapillen oder eine wirkliche Neubildung von solchen ein. Dieselben sind Anfangs kurz, meist einfach, derb und bleiben bisweilen für immer in diesem Zustande. Gewöhnlich aber werden sie allmälig grösser, verzweigen sich, sind dabei unverhältnissmässig zart, sehr gefässreich und mit reichlichen Epithelmassen bedeckt, welche bald nur die einzelnen Zellen überziehen, so dass dieselben immer isolirt bleiben, bald auch die einzelnen untereinander verbinden, so dass der zottige Habitus nur noch auf der Schnittfläche ersichtlich ist. Im frischen Zustand sind diese Massen verschieden, kirschen-, wallnuss- bis selbst faustgross, meist dunkelroth, bald flächenhaft ausgebreitet, bald kugelförmig und gestielt; ihre Oberfläche ist bald zottig, bald mehr blumenkohlförmig; sie sind weich, entleeren auf Oberfläche und Schnittfläche rahmige Flüssigkeit. Durch Abspülen mit Wasser kommt ihr zottiger Character deutlich zum Vorschein. Sie gehn an der Luft continuirlich in die in ihren obern Schichten normale, meist aber durch und durch krebsig infiltrirte Schleimhaut über. Sie sitzen bald über der ganzen krebsigen Schleimhautfläche, bald nur an einer oder mehreren Stellen derselben, am häufigsten auf der Innenfläche der Muttermundslippen, doch auch auf jeder Stelle der Cervicalschleimhaut, von wo sie bei grösserem Volumen durch den Muttermund herausragen, selten in der Höhle des Uteruskörpers.

3. Denoyer (Strassb. Dissert. 1853).

45jähriges Weib. Krebsige Zerstörung der Vaginalportion, des Uterushalses und des untern Uteruskörpers; Krebsvegetationen in der Höhle des Uteruskörpers. Krebs der Lumbaldrüsen. Obsolete Lungenspitzentuberculose. Adhäsive Peritonitis der Beckenorgane. Erweiterung der Ureteren. Ovarien enorm geschwollen.

Geringere oder bedeutendere zotten- oder blumenkohlförmige Wucherungen kommen auf der Vaginalportion, seltner auf der Cervicalschleimhaut, und wie aus dem Spätern hervorgeht, auf krebsigen Geschwürsflächen öfter vor, als man gewöhnlich und insbesondere angesichts der Sectionen glaubt. Dies beweist:

1) die klinische Beobachtung. Die ersten Zeichen des Uteruskrebses sind häufig Genitalienblutungen (sog. zu reichliche oder zu oft wiederkehrende, oder nach den climacterischen Jahren wiedereintretende Menstruationen), allein oder abwechselnd mit serösen, eitrigen, blutlosen oder blutgemischten Scheidenflüssen. Wenn diese Wucherungen selten gefunden worden sind, so liegt dies theils an den Kranken, welche ihr Leiden lange verschweigen oder doch eine Untersuchung nicht zulassen, theils an der Mangelhaftigkeit letzterer, welche nur mittelst des Speculums zu einem sichern Resultat führen kann. Nur selten mögen diese Blutungen in frühen Stadien schon aus carcinomatösen Verschwärungen herrühren. Sie lassen sich endlich bei grösserer Reichlichkeit kaum aus einem etwaigen hämorrhagischen Schleimhautcatarrh erklären.

2) Wird dies bewiesen durch das nicht seltne Vorkommen von zotten- oder blumenkohlförmigen Massen auf dem äussern Muttermund, wenn derselbe bis zum Tode noch erhalten ist, sowie in der Umgebung krebsiger Uterus-Scheiden-Geschwüre oder auf deren Grund selbst; kleinere derartige Massen sind durch die mikroskopische Untersuchung selbst noch im Zustande beginnender Verjauchung nachweisbar.

3) Beweist dieses das Vorkommen von Fällen, welche als sog. Blumenkohlgewächse entstanden, darauf zur Operation kamen, wieder wucherten und beim endlichen Tod über krebsig entarteten Gewebstheilen keine oder nur noch geringe Spuren des zottigen Habitus darboten.

4) Endlich spricht dafür vielleicht auch die Analogie mit manchen Blasen-, Magenkrebsen etc.

III. Exstirpation eines sog. Blumenkohlgewächses der Vaginalportion. Tod nach fünf Monaten, Krebs des Uterus, des Psoas und der Retroperitonaealdrüsen.

30jähriges Weib. Exstirpation eines sog. Blumenkohlgewächses durch Herrn Dr. Hennig am 28. September 1855.

Die mir übergebene, aus drei über wallnussgrossen und mehreren kleineren Stücken bestehende Masse erfüllte eine halbe Obertasse. Die einzelnen Stücke bestanden aus $\frac{1}{4} - \frac{3}{4}'''$ dicken, nahe beieinander liegenden, aber durch deutliche Furchen getrennten, rundlichen oder unregelmässig polygonalen, fleischfarbenen Bildungen, welche im Ganzen ein blumenkohl- oder wuchernden Granulationen ähnliches Aussehen zeigten. Erst beim Auseinanderlegen der Wucherung sah man immer mehrere der kleineren Excrescenzen zusammengehören und wie Beeren auf kurzen Stielen aufsitzen. Eine der grösseren Massen hatte einen deutlichen, fast zolllangen, an der Basis 2''' dicken Stiel, der nach der Peripherie zu schnell breiter wurde und so mit Wucherungen besetzt war, dass er nicht weiter verfolgt werden konnte. Auf dem Durchschnitt war er mässig fest, weisslich, stellenweise roth punctirt, feucht, aber nicht saftig, glatt. Uterussubstanz an der Basis der Wucherungen war nirgends sichtbar.

Das Mikroskop zeigte zahlreiche, nach der Peripherie hin sich mannigfach und unregelmässig baumförmig verästelnde, dabei dünner und weicher werdende, meist abgerundet endigende, über zolllange Papillen. Alle waren von dicken Epithelmassen umhüllt, welche sich erst nach längerer Maceration loslösten und dann neben den schon mit blossem Auge sichtbaren noch zahlreiche kleinere, jenen aufsitzende zum Vorschein brachten. — Das Gewebe der Papillen bildeten feine, unregelmässig wellenförmige, durch Eiweissmolecüle stark getrübte Bindegewebsfasern. Zwischen den Fasern lagen reichliche Bindegewebskörperchen. Nirgends Alveolen. — Die Gefässe waren in den Papillarstämmen bis $\frac{1}{20}'''$ dick, von bald mehr arteriellem, bald mehr venösem Character. Capillarverzweigungen fanden sich in den meisten Aesten der Papillen; sie waren meist deutlich schlingenförmig, sehr weit, cylindrisch oder varicös. — Den Epithelbeleg der Papillen bildeten zahllose mittelgrosse Zellen; sie waren meist spindelförmig, zum Theil oval und rund, ihre Kerne meist mittelgross, zuweilen sehr gross, einfach, doppelt, selbst vielfach; ihr Inhalt schwach getrübt, nicht selten fettig entartet. Die Zellen lagen zunächst dem Papillarstroma ziemlich senkrecht, während sie nach der Peripherie unregelmässig oder pflasterepithelähnlich lagen. Hier und da waren alveolenartige Räume sichtbar, wahrscheinlich durch Verwachsung der Aeste zweier benachbarter Papillarstämme entstanden.

Tod der Kranken am 3. März 1856. Section 22. h. p. m. durch Dr. Hennig.

Starke Abmagerung. Zahlreiche feste pleuritische Verwachsungen. Aeltere Tuberculose der Lungenspitzen mit einzelnen Cavernen. Mässiges rechtseitiges Lungenemphysem. Schlaffe Hepatisation des linken untern Lungenlappens. Krebsinfiltration des linken Psoas und einiger Retroperitonäaldrüsen. Mastdarmschleimhaut mit blutigem Brei überzogen.

Die weiblichen Genitalien erhielt ich zur weiteren Untersuchung. Der Uterus war $3\frac{1}{2}''$ lang, an der breitesten Stelle des Grundes $2\frac{1}{2}''$ breit, bis $2''$ dick. Die Vaginalportion fehlte ganz. An deren Stelle fand sich eine Vertiefung, welche sich auch etwas nach links auf den Seitentheil des unteren Uterussegments und nach hinten erstreckte. Sie war mit einer reichlichen schmutzigbräunlichen schmierigen stinkenden Masse bedeckt. Nach Entfernung derselben kam ein ähnlich gefärbtes Geschwür zum Vorschein, von welchem zahlreiche, $2—15'''$ lange, bis $2'''$ dicke, grünliche oder schwarzbraune, mürbe, zunderartige Zotten entsprangen, an deren Basis ein unregelmässig schniges Netzwerk lag. Die Geschwürsränder (welche sich übrigens nirgends auf die Scheide erstreckten) waren aufgeworfen, ziemlich fest und gingen continuirlich in das benachbarte Uterusgewebe über. — Die vordere Uterusfläche war an der unteren Hälfte mit zahlreichen, erbsen- bis haselnussgrossen, weissröthlichen, ziemlich weichen Buckeln besetzt, welche auf dem Durchschnitt einen ziemlich reichlichen rahmigen Saft gaben. Nach dessen Entfernung blieb ein meist weitfächriges Gerüst zurück, dessen Alveolen aber noch ein zartes Netzwerk enthielten. Aehnliche Geschwülste lagen rings um den Uteruscervix herum, namentlich im Douglas'schen Raum und in der Excavatio vesico-uterina, welche beide durch dieselben und durch reichliches zwischenliegendes Bindegewebe ganz ausgefüllt waren.

Endlich lagen ähnliche kleinere, überall von Peritonäum überzogene Geschwülste beiderseits um die Insertionsstellen der Tuben. Auf dem Durchschnitt des Uterus war dessen untere Hälfte ungefähr doppelt dicker. Die Schnittfläche des Cervicaltheils war ziemlich fest, grauröthlich und zeigte ein unregelmässiges Maschenwerk, welches aus nadelstich- bis hirsekorngrossen, runden, scharfrandigen Vertiefungen bestand, aus denen bei Druck ein dicker, grüngelblicher, rahmiger Saft gleichmässig oder nach Art von Mitessern hervorkam. Dieselben nahmen an Zahl und Grösse nach der Vaginalportion zu, aber nach dem inneren Muttermund hin ab. Die Schnittfläche des Uteruskörpers erschien vollkommen normal. Die Uterushöhle eng, der äussere Muttermund normal weit. — An Stelle des rechten Ovariums lag ein hühnereigrosses, zusammengesetztes, auf der Innenfläche zum Theil papilläres Cystoid mit blassgelblichem, dünngallertigen Inhalt. Das linke Ovarium doppelt grösser, und mit drei alten Corpora lutea. Beide Tuben vielfach gewunden, an Ovarien und Uterus adhärirend; ihre Höhle normal.

Die auf der Geschwürsfläche der Vaginalportion befindlichen Wucherungen bestanden aus parallelen, bis $\frac{1}{5}'''$ dicken Zotten mit unregelmässigen Ausläufern. Ihre Subztanz bildete stark getrübtes wellenförmiges Bindegewebe mit zahlreichen, meist ganz fettig entarteten Körperchen und Kernen. Sie enthielten reichliche sehr weite Gefässe mit normalem oder zerfallendem Blute. Einzelne Aeste der Zotten zeigten grosse runde Mutterzellen mit Tochterkernen. Stämme und Aeste der Zotten umhüllten dicke Epithelschichten, gleich denen des exstirpirten Stückes.

Der Cervicaltheil des Uterus war stark krebsig infiltrirt. Stroma und Alveolen nahmen ungefähr gleichen Raum ein. Ersteres bestand aus normalem, nur stellenweise fettig entarteten Uterinalgewebe. Die Alveolen lagen unregelmässig zerstreut, bald sparsam, bald sehr dicht in dem Stroma, in ihrer nächsten Umgebung gewöhnliches Bindegewebe zeigend. Ihre Grösse wechselte von $\frac{1}{40}$ — $\frac{1}{2}'''$; die grössten bestanden bisweilen wieder aus zahlreichen kleinen, durch sehr schmale, fast stets fettig entartete Bindegewebsstreifen von einander geschieden. Ihre Gestalt war rund oder oval, bei den grössern oft zackig, bei den kleinsten ebenso oder spindelförmig. — Die Zellen der Alveolen waren meist mittelgross, von cylindrischer, spindelförmiger, ovaler oder runder Gestalt, mit mittelgrossem, meist einfachen, selten doppelten und mehrfachen Kern. Nur selten fanden sich Mutterzellen. Die peripherischen Zellen waren meist regelmässig cylinderepithelähnlich angeordnet (Taf. I, Fig. 2), während die im Centrum liegenden unregelmässig nebeneinander lagen.

Der Körper des Uterus enthielt überall einzelne, sowie auch zu mehreren beisammenliegende Alveolen, welche sich im Ganzen nicht von denen der Vaginalportion unterschieden. — Die Schleimhaut des Uteruskörpers und Uterushalses war in jeder Beziehung normal.

Die um den Cervix sowie unter der Serosa des Körpers und in den angrenzenden Muskelschichten liegenden Knoten enthielten primäre und secundäre Alveolen. Erstere waren bis halberbsengross, meist regelmässig rund und entleerten bei Druck den Saft in Form von Mitessern. Ihre Höhle war von einem

Fächerwerk von Bindegewebe durchsetzt, wodurch zahlreiche (gleichsam secundäre) Alveolen entstanden, welche erst durch das Mikroskop zum Vorschein kamen. Im Uebrigen unterschieden sich diese Knoten nicht von der Infiltration der Vaginalportion. —

Aus der mikroskopischen Untersuchung der exstirpirten Partieen war die krebsige oder nicht krebsige Beschaffenheit der Geschwulst durchaus nicht mit Sicherheit zu entscheiden, da die Basis derselben weder für das blosse Auge noch für die mikroskopische Untersuchung Reste des Uterus enthielt. Es liess sich somit auch prognostisch aus der Untersuchung nichts über den Character des Leidens feststellen, wenngleich die krebshafte Natur desselben wahrscheinlich war. Dass das Mikroskop unter gleichen Umständen diesen Entscheid nicht zu geben vermag, ist bekannt. Zum weitern Beweise dafür referire ich noch Meckel's Worte (Verh. der Berl. geburtsh. Ges. VIII, pag. 34), welcher eine durch Meyer von der hintern Muttermundslippe exstirpirte apfelgrosse ähnliche Geschwulst untersuchte. Er gestand, dass er keinen Unterschied von dem eigentlichen Krebs zu machen wisse. Die rundliche blumenkohlartige Gestalt sei zwar eigenthümlich, käme aber doch auch bei andern Krebsen, z. B. im Magen, vor. Er sah im Ganzen noch drei ähnliche Fälle und unterscheidet überhaupt von solchen unentschiedenen Krebsformen drei Arten:

1) eine gleichmässige Fläche von papillärer Verhärtung und mit eigenthümlicher Epidermiswucherung, ähnlich wie Krebs der Vorhaut, der Eichel, Lippenkrebs und manche Hautkrebse;

2) gestielte Geschwülste in Form der gewöhnlichen Schleimpolypen, keilförmig, aber härter und ebenfalls aus vergrösserten Papillen und Epidermis bestehend;

3) blumenkohl- und pilzförmige grössere Massen, die schon mehr die innere Structur von Krebsgeschwülsten (markige Infiltration) in einem schwammigen Gerüste zeigen.

Derartige, dem vorigen ähnliche Fälle kommen wahrscheinlich öfter vor, sind aber nur in geringer Anzahl beschrieben, wahrscheinlich weil die Kranken nach Wiederkehr des Leidens gewöhnlich die Hilfe eines andern Arztes suchen und weil nach eingetretener Verschwärung weder bei der klinischen Untersuchung, noch bei der Section die frühere Beschaffenheit erkennbar ist.

Es gehören hierher z. B. von Meyer's Fällen (Verh. d. Berl. Ges. f. Geburtshülfe IV, pag. 3) folgende:

2. Fall. 47jähriges Weib. Apfelgrosse Geschwulst an der vorderen Muttermundslippe. Exstirpation. Die Geschwulst handtellergross, $1\frac{1}{2}''$ dick, aussen lappig, innen homogen. Reinhardt fand die tiefern Schichten carcinomatös. 27 Monate nach der Operation Krebs der ganzen Scheide und des Uterus; 33 Monate danach Tod an Cholera.

3. Fall. 57jähriges Weib. Exstirpation. Recidiv. Krebs.

Ferner die beiden Fälle vom Blumenkohlgewächs der Vagina (56jähr. und 34jähr. Weib); Tod nach je $1\frac{1}{2}$ Jahren an Krebs der Scheide, einmal zugleich des Uterus.

4. Bennett (On cancerous and cancr. growths. Obs. XIII.).

37 jähriges Weib. Körper cachectisch, aber ungewöhnlich fettreich. Beiderseitiger Hydrothorax. Ausgezeichnete Fettleber. Linkseitiger Morbus Brightii im 2. Stadium. Bedeutende Atrophie der rechten Niere durch Ausdehnung von Becken und Kelchen. Beckenperitonäum mit frischen Pseudomembranen bedeckt, und etwas gelblichem trübem Serum. Uterus sehr vergrössert. Die untere Hälfte des Fundus in eine fungöse blutigweiche Masse umgewandelt. Höhle erweitert. Muttermund halbkronengross, unregelmässig, knotig, mit fungösen Wucherungen. Die obere Hälfte des Fundus von normalem Aussehen, weich, auf der Schnittfläche milchigen Krebssaft entleerend. Die anderen Organe gesund.

IV. Krebs des Uteruscervix, der Scheide und der Harnblase; Blumenkohlgewächsähnliche Vegetationen an der Scheidenfläche.

Spirituspräparat des pathologisch-anatomischen Museums zu Leipzig. Keine Notizen darüber.

Das Präparat besteht aus dem obern Theil der Vagina und aus dem Uterus, welche an der hintern Fläche aufgeschnitten sind, sowie aus der an der Vorderfläche aufgeschnittenen Harnblase.

An Stelle der linken Hälfte des Scheidengewölbes, der angrenzenden Uterushälfte bis nahe zum innern Muttermund und des Raumes zwischen Uterus und Harnblase liegt eine unregelmässig ovale, 3″ lange, ungefähr kleinfaustgrosse Geschwulst. Dieselbe besteht aus zahlreichen kleinen bis taubeneigrossen, eng nebeneinander liegenden Knollen. Ihre Uterin- und Vaginalfläche hat grösstentheils ein himbeerähnliches, dazwischen stellenweise ein unregelmässig kurzzottiges Aussehen: beim Auseinanderlegen unter Wasser erscheint an den ersteren Stellen ein reich verzweigtes dendritisches, aber unregelmässiges Gerüst mit knopfförmig endenden Anhängseln. Der Rand der Masse ist pilzförmig über die Umgebung hervorgewuchert; letztere erscheint an der Ober- und Schnittfläche normal. Der Durchschnitt der Masse ist graugelblich und besteht aus zahlreichen, rundlichen bis kirschengrossen, brücklig weichen Knoten, deren Umgebung ein fibröses Aussehen hat. Die Masse reicht überall bis in die tiefern Schichten der Muscularis, hier und da durch letztere hindurch und durch die Harnblasenhäute bis in die Blasenhöhle. Die Harnblase ist mittelgross, linkerseits höher an den Uterus hinaufreichend und kurz und fest an diesen angeheftet. Ihre linke Hälfte ist der Mitte obiger Geschwulst entsprechend etwas nach ihrer Höhle hervorgewölbt. Die Schleimhaut ist hier grösstentheils glatt und glänzend, stellenweise mit linienlangen, dünnern und dickern Zotten besetzt. 1″ über der Urethralmündung ragt eine haselnussgrosse ovale Geschwulst hervor, welche auf ihrer Höhe wie eingerissen aussieht, aus einer zottigen, krümlichen, gelblichen Masse besteht und continuirlich mit der Hauptgeschwulst zusammenhängt.

Am obern Scheidentheil liegen rechterseits nahe der Mittellinie einzelne erbsen- bis bohnengrosse, ovale oder runde Knollen mit glatter oder undeutlich zottiger Oberfläche; sie liegen in der Schleimhaut und in den obern Theilen der Muskelhaut. Einzelne gleiche Knoten enthält auch die vordere Cervicalwand. Der Uteruskörper ist doppelt grösser, sonst normal; an seiner Aussen-

fläche mehrfache zottige Reste (abgelöste Adhäsionen). Ovarien und Tuben normal. Die Häute des übrigen Theils der Harnblase sind normal dick und zeigen auch sonst nichts Abnormes. Der hintere Theil der Harnröhre scheint durch die Hauptgeschwulst etwas comprimirt zu sein.

Auf dem Durchschnitt der Hauptgeschwulst fanden sich Stroma und Alveolen ungefähr in gleicher Mächtigkeit. Letztere waren meist sehr gross, meist länglich, an der Peripherie nicht selten grobzackig. Die Zellen derselben waren theils cylindrisch, conisch, bisweilen mit ziemlich langen, fadenförmigen Ausläufern, zum kleinern Theil rundlich; sie waren mittelgross, hatten einen granulirten, bisweilen mit einzelnen Fettkörnchen durchsetzten Inhalt, einen einfachen, ovalen oder runden, mittelgrossen Kern. Die meisten Alveolen waren nur scheinbar einfach, enthielten vielmehr mehrere oder zahlreiche, verschieden grosse und ganz unregelmässig gestaltete Unterabtheilungen. Vom Rande des Hauptalveolus nehmlich liefen nach dessen Centrum schmale Streifen, welche nicht selten durch Zusammenfliessen mehrerer grössere knotenförmige Anschwellungen bildeten. Diese Streifen bestanden bald aus deutlich feinfasrigem, kernarmen, bald, besonders die schmalsten derselben, aus homogenem, etwas glänzenden, kernlosen Bindegewebe, bald aus einem schmalen Capillargefäss ohne oder mit sehr dünnem Bindegewebsbeleg (Taf. I. Fig. 4.). Die Zellen sassen sowohl dem Stroma der secundären als der primären Alveolen nach Art Cylinderepithels auf und hingen demselben grösstentheils so fest, dabei aber allseitig beweglich, an, dass sie durch keinerlei Manipulation davon zu trennen waren. — Das Stroma bestand aus den normalen Geweben der Schleimhaut und der Muscularis. — In der Umgebung der Krebsmassen erschien das Gewebe normal, nur hie und da von sehr kleinen spindelförmigen Alveolen durchsetzt. Endogene Wucherungen aus Bindegewebskörperchen nirgends nachweisbar. — In gleicher Weise verhielten sich die Knoten der Harnblase und die kleinern Knoten des Uterus und der Vagina.

Die himbeerähnlichen Theile an der Oberfläche der Hauptmasse bestanden aus mehrfach verzweigten, kolbig endigenden, aus kernreichem Bindegewebe und namentlich am freien Ende sehr reichlichen Capillaren zusammengesetzten Zotten, auf denen nirgends mehr Zellenmassen sichtbar waren (Taf. II. Fig. 3.). Nach der Basis zu gingen sie in ein grossmaschiges zartes Stroma über, welches wiederum mit der oben beschriebenen Infiltration continuirlich zusammenhing.

Allmälig breitet sich nun die Krebsinfiltration über die ganze Dicke und meist auch über die ganze Länge des Uteruscervix aus, während sie sehr gewöhnlich gleichzeitig oder bald danach auch auf das Scheidengewölbe, häufig auch auf das umliegende Bindegewebe und die andern Organe überschreitet. Die Ausbreitung im Cervix geschieht häufiger ringsum in ungefähr gleicher Ebene. In seltneren Fällen geht dieselbe vorzugsweise auf einer Seite (vordere oder hintere Wand, rechte oder linke Hälfte) vor sich, während die

entgegengesetzte frei bleibt oder nur einzelne krebsige Stellen zeigt. Vergleiche meinen Fall IV.

V. 53jähriges Weib, secirt am 9. September 1854 (Jacobshospital).

Grosse Abmagerung; Oedem der untern Extremitäten; geringer Icterus. Emphysem und starkes Oedem der Lungen. Herz etwas grösser; an der Vorhoffläche der Mitralis eine Reihe hahnenkammförmiger Excrescenzen. — In der Bauchhöhle einige Pfunde grünliche helle Flüssigkeit. Am Eingange des kleinen Beckens, mehr nach rechts, eine vielfach mit der Umgebung verwachsene kindskopfgrosse Geschwulst, mit zahlreichen peripherischen kleinern und grössern Cysten besetzt. Mit ihr die rechte kleinfingerdicke Tuba verwachsen. Auf dem Durchschnitte der Geschwulst im Centrum eine unregelmässig gestaltete, ganseigrosse, weisslich gelbe, theils fasrige, theils weichbröcklige Masse, um welche die genannten Cysten herumlagen. In letzteren fand sich gelbliche helle Flüssigkeit. Ovarium ganz verschwunden. Uterus normal gross, sehr bleich. Höhle etwas weiter, Wände dünner; in ersterer eine gelblichbreiige Masse. Portio vaginalis und Uterushals in eine weiche, noch nirgends zerfallne Krebsmasse verwandelt. — Beiderseitige Hydronephrose und Erweiterung der Ureteren. (Leider fehlen mir über diesen Fall, besonders auch über das Verhalten der Ovariengeschwulst, nähere Notizen.)

In der überwiegenden Mehrzahl der Fälle hört die krebsige Entartung allerdings in der Gegend des innern Muttermundes auf, was nach Rokitansky „sehr oft mit einer für diese Beziehung sehr bezeichnenden Weise und Schärfe geschieht.“ Jedoch findet das Gegentheil durchaus nicht selten und viel häufiger statt, als man gewöhnlich annimmt. Unter 83 Fällen, von welchen in dieser Beziehung die Details angegeben sind, ist 32mal ein Ueberschreiten auf den Körper des Uterus in grösserer Ausdehnung und darunter 16mal auf den gesammten Uterus angegeben worden. Letzteres geschieht bald ziemlich gleichmässig, bald in Form von Aesten oder Streifen, zwischen denen normales Gewebe liegt.

Ferner kommen in einzelnen Fällen kleinere und grössere, meist scharf umschriebene Krebsknoten an verschiedenen Stellen der Gebärmutter und ohne unmittelbaren Zusammenhang mit der primären Krebsinfiltration des untern Uterinsegments vor. Dieselben liegen meist in den oberflächlichen Uterinschichten und gehen wahrscheinlich meist von dem den Uterus mit Harnblase und Rectum vereinigenden, sowie vom subserösen Bindegewebe aus. Sie sitzen am häufigsten an der vordern und hintern Fläche des Cervix, sowie an den Uterushörnern an der Tubeninsertion (ver-

gleiche Fälle unten). — Andremal, aber gleichfalls selten, findet man bei totaler Infiltration des Uteruskörpers in dessen oberflächlichen, der Serosa zunächst liegenden Schichten, sehr selten auch in den Schichten nahe der Schleimhaut einzelne kleinere und grössere halbkuglig vorspringende Knoten, welche aus deutlicheren und im Verhältniss zur Umgebung weicheren Krebsmassen bestehen, aber mit den umliegenden Theilen überall continuirlich zusammenhängen. (Vergl. Fall III.)

5. Wardrop (Observ. on fungus haematodes or soft cancer, in several of the most important organs of the human body). 1809. pag. 167.

In einem Falle, den Verfasser durch Burns erhielt, hingen die Eingeweide des Bauches unter einander zusammen. Der Uterus war faustgross, hart und um den Muttermund zerrissen (ragged); der ganze vordere Theil der Vagina und der hintere der Blase waren zerstört, beide waren in eine Höhle verwandelt. Vom Körper des Uterus drang eine dunkel gefärbte weiche und spongiöse Schwammmasse (fungus) in die Bauchhöhle hinein, welche auffallend dem Fungus anderer Organe glich.

Veränderungen des gemeinen Gebärmutterkrebses.

Verhältnissmässig selten kommt der Gebärmutterkrebs im Zustande seiner Integrität zur Section, sondern meist ist schon ein mehr oder weniger weit vorgeschrittener Zerfall sowohl der Vaginalportion als des Cervix selbst, als etwaiger blumenkohlförmiger Wucherungen an seiner Oberfläche, als endlich des Scheidengewölbes und selbst noch weiterer Organe der Umgebung vorhanden. Der Zerfall besteht bald nur in der gewöhnlichen Erweichung des Krebses, bald auch in gleichzeitigem jauchigen Zerfall desselben. Letzterer ist bisweilen so überwiegend, dass die zerfallende Fläche für oberflächliche Untersuchung ihren carcinomatösen Character verliert und der Fall Aehnlichkeit mit einer primären Gangrän des Uterus bekommt.

Die gewöhnliche Erweichung der krebsigen Partieen zeigt nichts Besonderes am Uterus. Sie beginnt gewöhnlich an der Vaginalportion und zwar in deren oberflächlichen Schichten, von wo sie sich verschieden weit und verschieden schnell nach oben und unten fortsetzt.

Ihre Ausdehnung ist eine höchst verschiedene. Nur selten ist

der ganze Uterus noch vorhanden; an einer der beiden Muttermundslippen finden sich eine oder mehrere erbsen- bis bohnengrosse, oberflächliche oder kraterförmig tiefe Geschwüre, deren Grund eine rahmige oder eiterähnlich trübe Flüssigkeit enthält, deren Ränder nicht oder deutlich erhaben, unregelmässig, durch und durch krebsig infiltrirt sind.

Schon häufiger fehlt die Vaginalportion, meist mit dem untersten Cervicalende, ringsum oder an den meisten Stellen, und statt ihrer findet sich eine verschieden grosse, fast constant auch auf das Scheidengewölbe sich erstreckende Geschwürsfläche. Dieselbe ist meist mit reichlicher graugelber, grauröthlicher oder durch beigemischtes Blut bräunlicher, dünner oder dicker, nicht selten mit zottigen Gewebspartien untermischter Flüssigkeit bedeckt. Ihr Grund ist nur selten ziemlich eben oder grob granulirt, krümlich, häufiger unregelmässig, grob- oder feinzottig, stellenweise unregelmässig vertieft; öfter sitzen darauf noch linien- bis zolllange, verschieden dicke, unregelmässig zottige Massen oder grössere rundliche krebsig infiltrirte Partien mit dünnem Stiele.

In einer weitern, gleichfalls nicht seltnen Anzahl von Fällen fehlt der ganze Cervicaltheil des Uterus, so dass von letzterem nur der Körper übrig ist, welcher den obersten Theil der sich gleichzeitig fast stets auch auf das ganze Scheidengewölbe erstreckenden Geschwürsfläche bildet. In derartigen Fällen ist der noch vorhandene Uteruskörper bald grösstentheils oder ganz krebsig infiltrirt, bald aber erscheint derselbe, oberflächlich betrachtet, von normaler Textur, und nur bei genauer Untersuchung findet man die dem Geschwür zunächst liegenden Uterusschichten in der Dicke von $\frac{1}{2}$ bis 1 Linie, nach oben hin allmälig in's gesunde Gewebe übergehend, krebsig.

Fälle der letzteren Art sind gewiss in früherer Zeit allgemein und theilweise noch kürzlich für Beispiele von primärer Uterusgangrän, von Ulcus phagedaenicum s. corrodens uteri (Clarke) gehalten worden. Sie verdienen letztern Namen aber erst dann, wenn die Geschwürsränder und der Geschwürsgrund auch bei der genausten mikroskopischen Untersuchung nicht krebsig infiltrirt gefunden werden und wenn — wie selbstverständlich — die un-

liegenden Organe und Gewebe, namentlich auch die Lymphdrüsen, frei von Krebs sind. Die histologische Untersuchung jedoch fehlt in den veröffentlichten Fällen jenes Leidens entweder ganz oder ist unvollständig und daher haben die Meisten die Existenz des fressenden Geschwürs ganz geleugnet.

Die ältern pathologisch-anatomischen Beschreibungen des Corroding ulcer of the os uteri entbehren der histologischen Details und können darum nicht mit Sicherheit die Specificität des Leidens erweisen. So Clarke selbst (Observat. on the diseas. of females. 1825), Lever (pract. treat. on organic, diseases of the uterus. 1843), u. A.

Von den neueren pathologischen Anatomen wurde das Ulcus corrodens uteri bald gar nicht gesehen, bald nur nach den Beschreibungen der Gynaekologen aufgeführt. Erwähnenswerth sind nur die Folgenden. Cruveilhier (Livr. XXIV. Pl. 2) fand sehr häufig bei Frauen mit sogenannten Uteruskrebs eine feuchte Gangrän des Uterusgewebes ohne alle Spur von eigentlichem Krebs. Diese feuchte Gangrän zerstört nach ihm bald den Uterus Schicht für Schicht, so dass man bisweilen nur den Körper oder einen Theil desselben, seine hintere Wand, seinen Grund findet; Adhäsionen zwischen Blase, Rectum, Uterus und Darmwindungen können allein den Erguss verhindern; bald ergreift sie eine grosse Menge der umliegenden Theile zugleich. Die vier von Cruveilhier angeführten Fälle machen es nicht unwahrscheinlich, dass sie mit den oben angeführten Fällen von Uteruskrebs, in welchen durch einfachen oder sphacelösen Zerfall fast das ganze Krebsinfiltrat verschwunden war, identisch waren, zumal da Cruveilhier die Schnittfläche des Grundes und der Ränder weder mit blossem Auge, noch mit dem Mikroskop genügend, resp. gar nicht untersucht hatte. Er wirft sich auch selbst ein, dass vielleicht in allen diesen Fällen die Krebsdegeneration der gangränösen vorausgegangen sei, widerlegt aber diesen Einwurf dadurch, dass es schwer zu begreifen sei, wie die Grenzen der Desorganisation oder der Gangrän genau die der Krebsentartung wären. — Wichtig ist Rokitansky's Autorität (III, 538), sowie Walshe (Nat. and treatm. of cancer. 1846, pag. 459), obgleich letzterer es nie sah, für die Specificität des Uebels. Lebert (Mal. canc. p. 217) hält dasselbe für einen ulcerirenden Epithelialkrebs. Ashwell (Uebers. 1853. pag. 342) sah dasselbe zweimal; aber beidemal wurde keine Section gemacht. Kiwisch (I, 531) sah eine der Clarke'schen Beschreibung grösstentheils entsprechende Affection zweimal an der Leiche: beidemal fand sich im Geschwürsgrund, einmal auch in einzelnen Beckendrüsen Krebs. Förster (Handb. d. path. Anat. II, pag. 318) sah dasselbe bei einer jungen, vor Kurzem verheiratheten Frau; es sass am Ostium internum und hatte einen Theil des Cervix und Mutterkörpers zerstört; von Markschwamm oder Epithelialkrebs fand sich weder in der Basis des Ulcus noch im übrigen Körper eine Spur. Ein anderer Fall zeigte übrigens Förster, wie vorsichtig man bei der Bestimmung eines solchen Ulcus sein muss: das sehr ausgedehnte Geschwür hatte einen grossen Theil des Cervix und Scheidengewölbes zerstört und alle Charactere eines Ulcus phagedaenicum, und doch fand sich bei der mi-

kroskopischen Untersuchung, dass die ganze Basis in der Dicke einer Linie zweifellos aus Krebsmasse bestand.

Hierbei ist noch Bayle und Cayol's (Dict. des sc. méd. 1812. III, 588) jedenfalls irrthümliche Ansicht zu erwähnen. Danach ist der Uteruskrebs am häufigsten ein „ulcère cancéreux primitif," analog dem Noli me tangere der Haut; es besteht dann die ulceröse Oberfläche unmittelbar aus Uterusgewebe, bald durchsetzt von unegalen, röthlichen, weisslichen oder violetten Fleischwärzchen, bald bedeckt mit Fungositäten oder einer Art von Jauche, etc.

Als Beispiel eines Zerfalls des Krebsinfiltrats bis in die nächste Nähe des gesunden Gewebes führe ich folgenden Fall an.

VI. Krebs des Uterus mit Zerstörung des letztern bis zum innern Muttermund; Krebs der Uteruslymphdrüsen.

Spirituspräparat des Trier'schen Instituts.

Der Uteruscervix fehlt ganz. In der Gegend des innern Muttermundes findet sich eine geschwürähnliche Stelle, welche an der Vorderfläche des Uterus $\frac{3}{4}''$ höher reicht als in den zunächst der Höhle liegenden Gewebsschichten, und welche wiederum an jener Stelle ungefähr $1\frac{1}{2}''$ höher liegt, als an der Hinterfläche des Uterus. Ihr Grund ist an der vordern Hälfte ziemlich eben, ausser nahe der Höhle, wo ein 3″ langer, ein- bis zweifederkieldicker, theils glatter, theils unregelmässig zottiger Zapfen, sowie mehrere ähnliche kleinere in die Scheide herabreichen. Die Hinterfläche des Geschwürs ist grobzottig. An der Uterushöhle schneidet dasselbe scharf ab, reicht nirgends in jene hinein. Die Schnittfläche des Geschwürs ist nahe der Oberfläche weicher, undeutlich fasrig, geht aber alsbald continuirlich in das normale Uterusgewebe über. Der Uteruskörper ist 2—3mal grösser als normal, einfach hypertrophisch, seine Höhle verhältnissmässig weit; seine Schleimhaut und Serosa normal. — Beide Ovarien über doppelt grösser, auf dem Durchschnitt grosse alte Cysten enthaltend. Linke Tuba normal. Rechte fast kleinfingerdick, fest, mehrfach gewunden. Rechtes Ovarium und Tuba sind eng an den Seitenrand des Uterus angeheftet und scheinbar ohne breites Mutterband. Unmittelbar unter ihnen liegt eine über wallnussgrosse, oberflächlich aus kleineren Knoten bestehende, mit dem unteren Ende bis nahe an das Uterusgeschwür reichende Geschwulst, welche auf der Schnittfläche aus einem reichlichen, grobfasrigen Gewebe und eingelagerten sehr kleinen bis erbsengrossen, weichen, trübe Flüssigkeit abgebenden Stellen besteht.

Die mikroskopische Untersuchung wies in den betreffenden Stellen innerhalb des intermusculären Bindegewebes zahlreiche kleine, oft schlauchförmige Alveolen mit meist regelmässiger Lagerung der peripherischen Zellenlagen nach. Im Uebrigen bot sie nichts Besonderes dar. Dieselbe Beschaffenheit zeigte die wallnussgrosse Geschwulst.

In seltenen Fällen endlich findet man nicht nur den ganzen Cervix, sondern auch den Körper bis zum Scheitel des Uterus durch einfachen Zerfall zerstört, so dass man vom Grunde der Vagina in eine grosse, von Harnblase, Mastdarm, Uterusscheitel und

vielfachen Pseudomembranen gebildete, im Uebrigen der vorigen gleiche (noch öfter aber gangränöse) Geschwürshöhle kommt. Oder es fehlt auch der Scheitel des Uterus grösstentheils oder selbst ganz, und an seiner Stelle liegen Pseudomembranen, oder Darmschlingen, oder carcinomatös entartete andre Organe, z. B. Lymphdrüsen.

6. Dittrich (Pr. Vjschr. 1845. III, p. 110).

Die krebsige Zerstörung war so weit gediehen, dass blos das benachbarte pseudomembranöse Zellgewebe die Kapsel eines Geschwürs umschloss, in welchem der Uterus fast spurlos zerstört war. Krebsige Infiltration an den Lymphdrüsen um die Bauchaorta; consecutive bedeutende Hydronephrose. Acute und chronische Phlebitis der Iliacae nnd Crurales. Einige kleine weiche Lungenkrebse.

7. Dittrich (Pr. Vjschr. 1846, I, p. 45).

45jähriges Weib. Krebs des Uterus und der Scheide. Vom Uterus war nur der fest eingekeilte Grund übrig. Der grösste Theil des Körpers und der obern Hälfte der Scheide zerstört. In diese Cloake drängte sich ein apfelgrosses Medullarsarkom herein, das sich in einer Lymphdrüse des breiten Mutterbandes entwickelt hatte. Um die Einmündung der Harnleiter auf der Harnblasenschleimhaut grosse, zum Theil verjauchte Krebsknollen. Dysenterie. Phlebitis beider Unterextremitäten. Acute Tuberculose der linken Lunge; in deren Spitze eine hühnereigrosse und mehrere bohnengrosse frische tuberculöse Cavernen, in deren Umgebung aber und in der ganzen Lunge zerstreut erbsen- bis haselnussgrosse gelatinöse Hepatisationen und tuberculöse Infiltrationen, sowie eine Menge roher grauer Tuberkelkörner. In der rechten Lungenspitze Reste abgestorbener Tuberkeln.

Gewöhnlich tritt zu der peripherischen Erweichung und zu den übrigen seltenen Arten des Zerfalls des Krebses am Uterus noch ein mehr oder weniger ausgedehnter sog. feuchter Brand hinzu, wie dies auch bei andern auf der äussern Oberfläche liegenden oder in lufthaltigen Organen befindlichen Krebsen nach Perforation der Haut oder Schleimhaut der Fall ist. Diese Gangrän ist die Folge theils der gestörten Circulation und Ernährung des Krebses sowohl selbst, als der von demselben eingeschlossenen Theile des Mutterorgans, theils des Luftzutritts und der Zersetzung (Fäulniss) des auf der offnen Stelle liegen bleibenden Krebssaftes, vielleicht auch der aus der Uterinhöhle nach unten abfliessenden und an letzterem Orte stagnirenden Secrete.

Die Gangrän tritt bald nur an einzelnen sehr kleinen oder

grössern Stellen der offnen Krebsfläche ein, bald betrifft sie dessen ganze Oberfläche sammt den anliegenden, noch von Schleimhaut überzognen krebsig infiltrirten Stellen, bald endlich tritt sie in der ganzen krebsigen Masse zugleich ein. Sie erstreckt sich sowohl über das eigentliche Krebsinfiltrat, als über etwaige, auf dessen Oberfläche wuchernde, zottige und dendritische Massen, als endlich auch bisweilen über die gesunden Gewebsschichten. Sie tritt fast stets in der Form des diffusen, sehr selten in der des circumscripten Brandes auf, und hat in beiden Fällen eine langsamere oder schnellere, meist Schicht für Schicht erfolgende Entfernung der so entarteten Partieen zur Folge. In seltnen Fällen kommt es bei ihr zu einer Art von Demarcation, welche wahrscheinlich stets durch Eiterung in der Umgebung erzielt wird und eine Art der sog. Partialheilung mancher Autoren bildet.

Die brandigen Stellen der Geschwürsfläche sind mit einer meist reichlichen, dünnen, stinkenden, gelblich, grünlich oder schwärzlich gefärbten Flüssigkeit bedeckt, in welcher theils einzelne gleichgefärbte zottige weiche oder schmierige Massen liegen, theils noch in Zusammenhang mit dem Geschwürsgrund stehen. Letztere sind meist kurz und fadenförmig, selten linien- bis zolllang, dicker und von derselben Beschaffenheit wie die Geschwürsfläche selbst. Bisweilen sind es kuglige unregelmässige grössere Massen, welche nur noch stellenweise mit der Fläche zusammenhängen. In seltenen Fällen endlich gleicht die Krebsmasse einem vielfach unterbrochnen Balkenwerk, von welchem wieder zahlreiche zottige Massen entspringen. Die Fläche selbst hat eine schmutzigröthliche oder bräunliche, häufig grünliche Färbung, welche sich oft auch verschieden weit und allmälig abnehmend in das krebsige oder in das gesunde Gewebe herein erstreckt; ihre Consistenz ist welk oder schmierig, am meisten an den oberflächlichen Partien und allmälig in die gewöhnliche Consistenz des Krebsinfiltrats übergehend.

Ein grosser Theil des Krebsinfiltrats ist durch die Sphacelescenz gewöhnlich zerstört und nach aussen abgeflossen, wenn der Fall zur Section kommt.

8. Cruveilhier (Livr. XXIV. Pl. 2).

49jähriges Weib. Krebs des Uterus und der Scheide. Gangränöse Destruction des Uterushalses. An den Grenzen der Gangrän Krebssaft in die Dicke der Scheidenwände infiltrirt. Beckenlymphdrüsen krebsig. — Scheide und Uterus, von dem nur der Körper übrig ist, bilden eine weite Excavation mit gangränösen Wänden. Der Uteruskörper bietet keine Spur von Krebsgewebe dar. Sein unteres Ende, dem noch gangränöse Trümmer ansitzen, ist weich, tiefroth gefärbt, ohne alle Degeneration. Der Blasengrund participirte schon an der Veränderung; die entsprechende Schleimhaut zeigte die disposition papillaire vésiculaire, welche sie in den analogen Fällen annimmt. . . Die Vena iliaca communis sinistra enthielt weinhefefarbenen Eiter.

9. Dittrich (Pr. Vjschr. 1847. II, pag. 126).

53jähriges Weib. Krebsige Infiltration ohne Exulceration des Gebärmutterhalses. An der obern, deutlich markirten Grenze des Infiltrats des Cervix begann eine die innere Fläche des Körpers und Grundes einnehmende sphacelöse Zerstörung. Uterus pomeranzengross, kuglig. An der Vorderfläche des Körpers eine neugroschengrosse, durch den Uterus dringende, sphacelöse, fast schon perforirende Stelle mit secundärer allgemeiner septischer Peritonitis. In der Substanz des Uteruskörpers ein apfelgrosses und mehrere haselnussgrosse Fibroide.

10. Dittrich (Pr. Vjschr. 1846. I, pag. 45).

25jährige, gut genährte Magd. Die Uterusfasern waren blos noch am Grunde erkennbar, während der übrige Theil des Körpers von einer speckigen, feinkörnigen Masse infiltrirt war. Hals und Vaginalportion in eine weiche, fetzige, bräunliche, stinkende Masse umgewandelt. Die Wandungen dieses mehr als flachhandgrossen Geschwürs mit schlaffen, lappigen, schwarzbraunen Resten und Fetzen besetzt. Das brandige Geschwür hatte ferner die ganze hintere obere Wand der Scheide zerstört, die Oeffnung war bloss durch den Mastdarm verlegt, dessen Wand dieser Stelle entsprechend durch und durch erweicht, schlotternd und missfärbig braun gefärbt erschien. Ebenso erweicht war die hintere Wand der Harnblase, wo an einer Stelle blos die verdünnte Schleimhaut übrig war, welche sich in Gestalt einer bohnengrossen Blase nach der Höhle der Harnblase vorblähte. Einige Lymphdrüsen um den Uterus mit rohem und erweichtem Markschwamm infiltrirt. Dysenterie des Dickdarms.

11. Dittrich (Pr. Vjschr. 1846. I, pag. 45).

31jähriges Weib. Dieselbe Zerstörung, wie im vorigen Fall, durch das brandig gewordene Krebsgeschwür; nur war die Harnblase selbst krebsig infiltrirt und mittelst einer kupfergroschengrossen Oeffnung bereits perforirt. In den Lungen nebst verkreideten Tuberkelresten noch zahlreiche, mohn- bis hirsekorngrosse, gruppirte frische Tuberkelgranulationen.

VII. 67jähriges Weib, secirt am 1. März 1855 (Jacobshospital).

Grosse Abmagerung. Starkes Lungenemphysem. Ureter und Nierenbecken linkerseits stark ausgedehnt, Schwund der Niere. Uteruskörper grösser, knotig, durch und durch von gelblicher weicher Masse infiltrirt. Portio vaginalis und Cervix zerstört; Uterushöhle mit grauschwärzlicher stinkender, breiiger Masse

erfüllt. Vordere Fläche des Uterus mit der Harnblase verwachsen; letztere dem entsprechend mit höckriger, carcinomatöser, stellenweise exulcerirter Schleimhaut.

12. Dittrich (Pr. Vjschr. 1848. III, pag. 100).

„Seltene Fälle sind es, wo sich zwar die Krebsablagerung am Uebergange des Uterushalses in den Körper beschränkt, während dessen aber die Sphacelescenz dieses Infiltrats in der Höhle des Uterus bis in den Grund nach aufwärts wandert und schichtenweise von der Schleimhaut nach aussen die Uterussubstanz zerstört.“ 53jähriges Weib. An einer Stelle des Uterusgrundes war die Wand kaum $1\frac{1}{2}'''$ dick und von Jauche durchtränkt. Allgemeine Peritonitis. Lobularpneumonie der untern Lappen. Verheerender Follicularcroup des Dickdarms und frische Thrombose im obern Sichelblutleiter. Im rechten Nierenbecken grosse verzweigte Harnconcretionen, reichlicher Harnsand und intensive Blennorrhöe.

13. Dittrich (Pr. Vjschr. 1845. IV, pag. 92).

66jähriges Weib. Carcinomatöse Verschwärung des Uterushalses und Infiltration des Körpers. An der Grenze der Infiltration Gangrän mit scharf abgegrenzter Demarcationslinie, mit daselbst beginnender Verjauchung, wodurch die ganze krebsige Infiltration beinahe völlig abgestossen, wie ausgeschält und nur hie und da lose anhängend erschien. Lymphdrüsen im Becken, Retroperitonäum, einige Lungenläppchen krebsig infiltrirt. Diarrhoische Geschwüre im Dickdarm.

Sowohl an der Oberfläche des einfach erweichenden Krebsinfiltrats, als vielleicht auch auf den stellenweise gangränescirenden Geweben kommt es nicht selten zur Bildung warziger oder zottiger, meist gefässreicher, granulationsähnlicher Excrescenzen, welche dann von Krebssaft, Eiter, Blut oder Jauche oft verdeckt werden. Sie unterliegen beim Fortschreiten der Erweichung oder der Sphacelescenz denselben Processen, wie das ursprüngliche Krebsinfiltrat.

Sowohl die einfache Erweichung als die Sphacelescenz des Krebsinfiltrats haben in vielen Fällen weitere, anatomisch wie klinisch sehr wichtige Folgen, und zwar

die Blutungen aus der Geschwürsfläche,

eben dadurch sowie ohne dieselben die Ausbildung der sog. Krebscachexie,

secundäre nicht krebsige Krankheiten, z. B. Peritonitis, Venengerinnungen,

vielleicht auch eine schnellere Ausbreitung des Krebses.

Andre Metamorphosen des Uteruskrebses kommen sehr selten vor und sind meist ohne practische Wichtigkeit. Ueber die Hämorrhagieen, die Fettmetamorphose s. unten.

14. Dittrich, (Pr. Vjschr. 1845. IV, pag. 12).

50jähriges Weib. Krebs des Uterus und des obern Theils der Scheide. Krebsinfiltration der linken Seitenwand des Beckens, der Retroperitonäaldrüsen, des Peritonäums, der Ovarien, des Rectums. In allen diesen Theilen, selbst in der Scheide, war der medullare Krebs mit Cystenbildung combinirt: viele Cysten enthielten ein klares oder ein trübes Fluidum, andre flüssigen Markschwamm. Allgemeiner Hydrops mit Phlebitis beider Schenkelvenen.

15. Cruveilhier (Bull. de la soc. anatom. de Paris. 1827. pag. 11) beschreibt einen Fall von Uteruskrebs, welcher das ganze Organ einnahm, sehr weich war („converti en une espèce de bouillie"), wo der Krebssaft fester (comme suifeuse) geworden und nicht infiltrirt, sondern in Areolen (loges ou cellules) enthalten war. Die vordere Scheidewand und der Grund der Blase waren mit zahlreichen gefässreichen encephaloiden Vegetationen bedeckt. Die cellules waren von unregelmässiger Gestalt und Grösse, ihre Wände fibrös, ohne gegenseitig zu communiciren. Nachdem die Masse ausgedrückt war, glich das Uterusgewebe dem Durchschnitt der Samenbläschen.

Die Spontanheilung des Uteruskrebses ist sehr zweifelhaft.

Die zum Beweise der Spontanheilung des Uteruskrebses in der ältern Litteratur angeführten Fälle sind grösstentheils ohne Weiteres unberücksichtigt zu lassen, da sie andersartige Affectionen (Hypertrophieen, Indurationen, Geschwüre u. s. w.) betreffen. Erwähnt seien hier nur: Chr. Molinari, epistola ad Ant. Störck (Wien 1761: Geschichte einer 21jährigen Jungfrau, welche durch Cicuta von Uteruskrebs geheilt wurde); zwei ähnliche Krankengeschichten J. Pearson's (Pract. observ. on cancer. complaints. 1793. pag. 109). — Von grösserem Gewicht sind neuere Beobachtungen, vor Allem die Rokitansky's (III, pag. 553), wonach in den allerseltensten Fällen eine spontane Heilung des Uterinalkrebses vorkommt, indem er und die ihn destruirende Jauchung sich auf die Vaginalportion und den Cervix beschränkt, am Orificium internum ihre Begrenzung findet und der Substanzverlust mit einer trichterförmigen Narbe heilt. Kiwisch's (I, pag. 480) Ausspruch, wonach derselbe in der Leiche auch in den höhern Theilen der Gebärmutter Andeutungen eines derartigen Heilungsprocesses beobachtete, welch letzterer aber wegen stattfindender frischer Nachschübe nie zur Vollendung kam, verdient kaum Vertrauen. In noch höherem Grade gilt dies von Schuh (Path. u. Ther. d. Pseudopl. pag. 295), welchem zufolge die Narben mit Substanzverlust am Uterus, die man bisweilen an Leichen findet, „ohne Zweifel" Naturheilungen des Epithelialkrebses sind, sowie von Bochdalek (Pr. Vjschr. 1845. II, pag. 72), nach welchem sich im Prager Museum ein Präparat von Heilung eines Krebsgeschwürs am äussern Muttermund findet. Ohne Anhänger des „Dogmas von der Unheilbarkeit des Krebses" zu sein, kann man doch von der Heilbarkeit erst durch allseitig exacte Beobachtungen überzeugt werden. Die bekannte, einstmals von Prager Anatomen und Klinikern ausgegangene und von beiden gleich warm vertheidigte sog. Heilbarkeit des Leberkrebses kann für lange als warnendes Beispiel dienen.

Viel wird ausser der Totalheilung des Krebses auch von dessen partieller Heilung gesprochen und werden davon nicht nur von Krebsen äusserer

Körpertheile, sondern auch von solchen des Magens, des Uterus etc. Beispiele beigebracht. In allen Fällen kam es nur zu einem weit ausgebreiteten und bis nahe zur Grenze des Krebsigen reichenden einfachen oder sphacelösen Zerfall, welchem die Kranken an sich oder in seinen Folgen (Blutungen, acute Peritoniten, Pyaemie etc.) unterlagen und wo die Section noch immer Krebsinfiltration in hinreichender Menge nachwies.

Ich füge hierzu einen an andern Körpertheilen vorgekommenen Fall, welcher zeigt, nicht nur wie leicht eine sog. Heilung des Krebses namentlich am Lebenden vermuthet werden kann, sondern auch wie unsicher noch immer die grob anatomische und mikroskopische Diagnose des Krebses ist.

A. Krebsgeschwür [?] der Nackengegend.

Die anamnestischen Daten verdanke ich der Güte des Herrn Prof. Zenker in Dresden.

Dem 30jährigen Kranken, Namens Brandt, wurde vor seiner Aufnahme ins Dresdner Krankenhause von einem Arzte ein Stück einer Geschwulst im Nacken exstirpirt, welches wohl nicht weiter untersucht wurde. Während seines Aufenthalts im Krankenhause wurde keine umfänglichere Exstirpation an der Geschwulst vorgenommen, sondern es wurden nur einige Male kleine oberflächliche Wucherungen behufs der mikroskopischen Untersuchung abgetragen. Ueber den Befund hat sich Zenker nichts notirt; er entsinnt sich aber genau, sich gegen die krebsige Natur der Geschwulst ausgesprochen und sie für ein Sarcom erklärt zu haben: „sie bestand grösstentheils aus fasrigem Gewebe mit eingestreuten Kernen, enthielt gar keine oder doch nur ganz vereinzelte Zellen und zerfiel an der Oberfläche (wo die Geschwulst eine grosse, gut eiternde Geschwürsfläche darstellte) in einen feinkörnigen Detritus."

Die am 11. Januar 1855 vorgenommene Section des Kranken im Leipz. Jacobshospitale ergab Folgendes. In der Nackengegend der sehr magern Leiche fand sich ein grosses Geschwür. Dasselbe erstreckt sich nach oben bis zu einer Linie, welche man sich $\frac{1}{2}''$ über dem Ursprung der Proc. mastoidei gezogen denkt, linkerseits bis zum hintern Rand des Sternocleidomastoideus. Von hier geht es in einer schwach bogenförmigen Linie bis zum Dornfortsatz des 7. Halswirbels und schickt von da eine zungenförmige Verlängerung bis zur äussern Seite der rechten Supraclaviculargrube. Der rechte Geschwürsrand entspricht ziemlich genau dem Verlaufe des rechten Kopfnickers. Die Ränder des Geschwürs sind in dessen untern und seitlichen Theilen glatt, nicht gewulstet, bläulichgrau und durch einzelne, bis zolllange, breit aufsitzende, spitz endende, unterwühlte Hautlappen unregelmässig. Nur an solchen Lappen ist der Geschwürsrand unterminirt, an den übrigen Stellen aber fest anliegend. Der obere Geschwürsrand ist wulstig und bildet zahlreiche, etwas unterminirte, unregelmässige Lappen, deren grösster an der Basis $2''$ breit, $1\frac{1}{2}''$ lang ist und deren untere Fläche aus einem fettig glänzenden, etwas schmierigen, ödematösen Bindegewebe besteht. Am linken untern Winkel des Geschwürs war die Haut bis $\frac{1}{2}''$ weit unterminirt und durch eine stinkende, breiähnliche, schmutzig graugrüne, stellenweise blutig gefärbte Masse abgehoben; auch lag hier die Clavicula in einer c. 4 □″ grossen, unregelmässig rundlichen Fläche bloss, ohne aber ausser ge-

ringer Hyperämie weitere Anomalien zu zeigen. Im rechten untern Winkel war der Geschwürsgrund schmutzig graugrün, stellenweise blutigroth und dunkelschwarz gefärbt und etwas sulzig. Der übrige Geschwürsgrund war durch einzelne erbsen- bis kleinhaselnussgrosse, von stehen gebliebenen Geweben herrührende Hervorragungen uneben, fettig glänzend, theils gelbgrau, theils schmutzigröthlich und streifig, theils schwarzroth punctirt. — Bei einem Einschnitt in die Mitte des Grundes, fast $\frac{1}{2}''$ unter seiner Oberfläche, kamen drei, fast hühnereigrosse, ovale, scharf begrenzte Knoten von der Consistenz und Farbe eines mässig blutreichen Kindergehirns zum Vorschein; auf deren Durchschnitt floss ein graurother rahmähnlicher Saft in mässiger Menge ab. — Die übrige Section ergab: ausgebreitete Tuberculose der Lungen mit Cavernenbildung verschiednen Datums in den obern, mit frischen miliaren Ablagerungen in den untern Lappen; zahlreiche tuberculöse Geschwüre des Dünndarms mit Tuberculose der entsprechenden Mesenterialdrüsen; starke Fettleber; Nierencysten.

Unter dem Mikroskop fand sich das Corium der Geschwürsränder, besonders der in das Geschwür hereinragenden Hautlappen, an den meisten Stellen gleichmässig durchsetzt von Kernen, in der Art, dass die Fläche der Kerne der zwischen ihnen liegenden Substanzfläche ungefähr gleichkam. Stellenweise aber, besonders in den obern Partien des Corium, fanden sich rundliche, bis $\frac{1}{4}$ Mm. im Durchmesser haltende, ziemlich scharf begrenzte Räume, welche nur aus Kernen bestanden. Nur einzelne Stellen des Coriums enthielten keine Kerne und schienen ganz normal zu sein. Die Infiltration des Coriums mit Kernen endete in der Peripherie der Hauträndern ziemlich schnell; ebenso war die Grenze nach dem Unterhautzellgewebe ziemlich scharf. Die Kerne waren mittelgross, rund, fein granulirt und enthielten ein verschieden deutliches Kernkörperchen. In den zunächst der Geschwürsfläche liegenden Hautpartien fanden sich neben Gewebsresten Kernrudimente und vorzüglich eine reichliche, in Essigsäure lösliche Detritusmasse. Weiter nach aussen, d. h. da, wo sich die massenhaften Kerne im Corium fanden, waren Epidermis und Rete Malpighi normal; die Papillen normal gross, an der Basis mit Kernen durchsetzt; Haare, Talgdrüsen und Schweissdrüsen wohl erhalten; ebenso die Fettläppchen des Unterhautbindegewebes auch da, wo das Gewebe ringsherum Kerne enthielt. Auch die Gefässe des Coriums zeigten keine Abnormität. Zellen kamen nirgends vor. — Der Geschwürsgrund enthielt spärliche wohlerhaltne Kerne, viel Rudimente solcher, vor Allem aber eiweissartigen Detritus und Gewebsreste (Bindegewebe, Muskelfasern, Blut). Die Oberfläche der blossliegenden Muskeln war blassgelbröthlich, stellenweise schwarzstreifig, sulzig, leicht zerreisslich; ihre Gewebsveränderung zeigte nichts Eigenthümliches: Kerne (mit Ausnahme der des Sarcolems) fanden sich weder in der Muskelsubstanz, noch in dem Zwischenbindegewebe. — Der Saft der Lymphdrüsen unter der Geschwürsfläche bestand aus einer reichlichen trüben Zwischensubstanz und aus zahllosen Kernen. Letztere waren meist rund, zum Theil dreieckig, oval, spindelförmig, bohnenförmig, achterförmig; manche runde Kerne hatten ein kleines, zipfelförmiges Anhängsel. Die runden Kerne hatten $\frac{1}{200} - \frac{1}{300}$ Mm., die länglichen bis $\frac{1}{300}$ Mm. im grössten Durchm. Ihr Inhalt war matt granulirt, bisweilen mit feinen Fetttröpfchen versehen. Die

meisten Kerne enthielten ein centrales deutliches Kernkörperchen; die länglichen und manche runde hatten deren zwei, einzelne längere selbst drei.

Seltner vorkommende Formen des Krebses der Vaginalportion.

Der Epithelialkrebs des Uterus kommt um Vieles seltner vor, als der härtere und weichere Markschwamm und der sog. Cancer aréolaire pultacé. Ich sah denselben unter meinen 25 genau untersuchten Fällen nur zweimal, worunter der eine Fall erst secundär den Uterus ergriff. (Siehe unten.)

Die Ansichten über die Häufigkeit des Epithelialkrebses des Uterus differiren im höchsten Grade. Rechnet man mit Rokitansky, Förster u. A. dazu nur diejenigen Formen des Krebses, deren Zellen sich vorzugsweise durch ihre platte, dem Epithel der Mundhöhle, Vagina u. s. w. analoge Gestalt auszeichnen, so ist derselbe jedenfalls selten. Dieser Ansicht ist auch Förster (II, p. 311). Ihm entgegen hält Hannover (Das Epithelioma. 1852. pag. 119) das Epithelioma uteri für eine häufige Affection. Er schliesst dies vorzugsweise aus der Erfahrung, dass der Uteruskrebs häufig auf die Gebärmutter beschränkt bleibt, gesteht aber, dass es nur wenige Beobachtungen gibt, von denen man mit vollkommner Sicherheit sagen kann, dass sie Epitheliome sind. Trotzdem rechnet er mit ziemlicher Bestimmtheit das Clarke'sche Blumenkohlgewächs, sowie Lisfranc's „Ulcères scrofuleux ou tuberculeux" und Lebert's „Ulcère épidermique phymatoide" hierher. — Eine ähnliche Ansicht hat Virchow (Monatsschr. f. Geburtsk. u. Frauenkrkh. 1854. X, pag. 244). Nach seinen Erfahrungen gehört die grössere Mehrzahl der sog. Uteruskrebse in die Categorie des Epithelialkrebses oder, wie er es nennt, des Cancroïds. Dasselbe kommt nach ihm in mannigfachen Formen, bald flach wie der Lippenkrebs, bald dicht und wuchernd zu Tage, und unterscheidet sich hauptsächlich dadurch vom Carcinom, dass es viel seltner Generalisationen zur Folge hat als dieses. Einer solchen Autorität gegenüber muss Förster's und meine, auf mikroskopische Untersuchung einer verhältnissmässig grossen Anzahl von Uteruskrebsen basirte Angabe zweifelhaft erscheinen. Nur durch eine genaue Begriffsbestimmung des Epithelialkrebses oder des Virchow'schen Cancroïds kann der Zweifel gelichtet werden. Diese fehlt leider noch immer. Ist letzterer analog meiner ersten Varietät des Markschwamms (Alveolen mit regelmässiger Lagerung der peripherischen Zellen etc.), so ist er jedenfalls die häufigste Krebsform. Wegen der genannten Umstände, noch mehr aber wegen des Mangels eigner und brauchbarer fremder Beobachtungen habe ich auch ein näheres Eingehen auf den Epithelialkrebs des Uterus unterlassen müssen.

Simpson (Edinb. med. journ. 1841. pag. 104). Lebert (Mal. cancér. p. 217. Phys. path. II, pag. 16). Robert (Des affect. du col de l'utér. 1848, pag. 101). Robin (Arch. gén. 1848. pag. 409). Bennett (Canc. and cancr. growths. 1849. pag. 178). Frerichs (Jenaische Ann. 1849. I, pag. 12). Virchow (Würzb. Verh. 1850. I, pag. 106. Sowie loco citato). Meyer (Verh. d. Ges. f. Geburtsh.

in Berlin. 1851. IV, pag. 111). Paget (Lect. on surg. path. 1853. II, pag. 450). Köhler (die Krebs- u. Scheinkrebskrkh. 1853. pag. 521). Schuh (Path. u. Ther. d. Pseudopl. 1854. pag. 295). Mikschik (Zeitsch. d. Wien. Aerzte 1856. pag. 40), sowie endlich Hannover, Förster, Rokitansky (ll. cc.) und die ganze Literatur des Blumenkohlgewächses.

Der eigentliche Skirrhus kommt an der Vaginalportion selten vor. Unter meinen sämmtlichen Fällen war nur einer mit Sicherheit hierher zu rechnen. Gewöhnlich aber versteht man unter Skirrhus eine härtere Form des Markschwamms ohne besonders auffällige Neubildung von Bindegewebe und darum sind die verschiedenen Häufigkeitsscalen zwischen ihm und Markschwamm sämmtlich ohne Werth. In der ältern Literatur sind zum Skirrhus ausserdem noch Hypertrophieen, Indurationen, Fibroide, Polypen u. s. w. gerechnet.

Vom Gallertkrebs des Uterus sind nur einzelne Fälle bekannt.

Rokitansky (Lehrb. I, pag. 288) sah den Gallertkrebs sehr selten im Uterus. Ebenso Cruveilhier (Livr. X), dessen Cancer aréolaire gélatiniforme von dem C. ar. pultacé streng zu trennen ist. Nach Walshe (pag. 445) hat auch Lisfranc den Colloidkrebs im Uterus gesehen.

16. Lebert (Virchow's Arch. IV, pag. 239).

30jähriges Weib. Uterus, besonders am Hals grösser, 15 Ctm. lang, vielfach mit der Umgebung verwachsen, mit dickem grünlichem Schleim bedeckt. In der Höhle des übrigens gesunden Körpers des Uterus homogener Eiter. Mutterhals bis 4 Ctm. dick, aus einem gelblichen, areolaren Gewebe bestehend, in welchem Fasern von unregelmässiger Anordnung sich so miteinander durchkreuzen, dass ovale Maschen von durchschnittlich 4—5 Mm. Durchmesser gebildet werden, welche ganz von einer zitternden, gallertartigen, fast durchsichtigen, fest mit den Alveolen verbundenen Masse ausgefüllt sind. Bei stärkerem Druck entleert sich eine schleimige, in Wasser unlösliche Masse. Nach aussen ist das Gewebe durch ein festes Gewebe abgegrenzt, nach innen bloss stellenweise von einem dünnen Häutchen bedeckt. Nach oben hin werden die Maschen enger. In die Höhle des Uterushalses ragt an vielen Stellen das Gallertkrebsgewebe hinein, an andern bedeckt es eine zum Theil zerstörte, aufgewulstete Schleimhaut. Die Vaginaloberfläche des Collum uteri ist ganz in den pathischen Process hineingezogen und von ihrem primitiven Gewebe fast nichts mehr zu sehen. Im Eingang der Scheide ist eine flache und 5 Ctm. grosse Krebsgeschwulst, mit schwammiger Oberfläche von weisslich gelber und stellenweise röthlicher Farbe, dem Gewebe des Uterushalses ähnlich, aber ohne Gallertmasse. Unter dem Rande des Psoas liegt eine rundliche, hühnereigrosse Geschwulst von weissgelblicher Farbe, sehr weicher Consistenz, dichtmaschiger als der Uteruskrebs, aber die

gleiche Gallertsubstanz enthaltend. Im hintern Theil der Harnblase c. 20 kleine ovale, weissliche, 2—3 Mm. grosse Vorsprünge, von denen einzelne gestielt die Schleimhaut durchbrochen haben. Uebrige Organe normal. Grosse Abmagerung. Oedem der rechten Unterextremität.

17. Dittrich (Prag. Vjschrift. 1846. I, pag. 51).

Der folgende Fall von „Encephaloidkrebs des Uterus und der Ovarien" bei einem 50jährigen Weibe ist vielleicht gleichfalls ein Beispiel von Alveolarkrebs.

Die Wandungen des mehr als dreimal grössern Uteruskörpers, sowie die des Halses und des obern Theiles der Scheide waren gleich der netzförmig durchbrochenen Schleimhaut selbst, von einer rahmähnlichen, weichen, halbflüssigen Masse infiltrirt, nach deren Abschabung ein weiches zelliges Gerüste übrig blieb, mit gänzlicher Unkenntlichkeit der Fasern des Uterus. Bloss an der Vaginalportion erschien die Masse sehr erweicht, nirgends jedoch verschwärt. Beide Ovarien vergrössert (das rechte bis zur Grösse eines Apfels), ihr Gewebe völlig verwischt und statt desselben befand sich ebenfalls in einem zelligen Gerüste, welches hier und da grössere Zellen und Gruben sehen liess, eine bedeutende Menge einer kleisterähnlichen, dicken, weisslichgrauen Flüssigkeit. Von ähnlicher Masse strotzten die Lymphdrüsen um die Bauchaorta und um die aufsteigende Hohlader. Bedeutende Stenose und Insufficienz der Mitralis, geringere der Tricuspidalis mit frischer Endocarditis an der freien verdickten Klappenfläche.

Die folgenden Fälle kamen zum grossen Theil in früherer Periode zur Section, als dies gewöhnlich geschieht, indem der Tod Folge anderweitiger Processe war. Dadurch war es vielleicht allein möglich, dieselben von den bisher betrachteten Fällen auszuscheiden, indem bei längerer Dauer die Infiltration weiter vorgeschritten oder in Erweichung und Verschwärung übergegangen wäre, so dass diese Fälle von den frühern nicht unterscheidbar gewesen wären.

VIII. Sog. Cancer aréolaire pultacé der Vaginalportion und des Uterus mit vollständiger Integrität der Vagina.

Spirituspräparat des Jacobshospitals. Keine Notizen darüber vorhanden.

Der Uterus war 4″ lang, oben und unten nahezu gleich breit und dick (gegen $2\frac{1}{2}$″), dem innern Muttermund entsprechend etwas enger. Die Vaginalportion der linken Hälfte des Uterus war vergrössert, verdickt, ihre Schleimhautfläche mit zahlreichen kurzen Zotten besetzt. Rechterseits fehlte die Vaginalportion und die innern Theile der untern Hälfte des Cervicaltheils; das hier befindliche Geschwür war tief, stellenweise bis nahe zum Rectum reichend, hatte eine kurzzottige unregelmässige Basis, übrigens oben und unten eine scharfe Begrenzung. Dem Geschwür entsprechend waren die Wände des Uterushalses $\frac{3}{4}$″—1″ dick, grauröthlich, festweich und bestanden aus einem ziemlich gleichmässig feinmaschigen, stellenweise von dickern fibrösen Zügen durchsetzten Ge-

webe, aus dessen ziemlich kleinen und scheinbar gleich grossen Lücken reichlicher Saft in Form von Mitessern hervorkam. Nach unten endete diese Infiltration am untersten Ende der Vaginalportion; nach oben reichte sie etwas in den Uteruskörper hinein, endete aber gleichfalls scharf. Die Cervicalschleimhaut war in den nicht geschwürigen Theilen regelmässig glatt, faltenlos und stark verdünnt; stellenweise sah man eine gleiche netzförmige Anordnung, wie auf dem Durchschnitt, aber ohne dass sich bei Druck Saft entleerte. Die Aussenfläche des Cervix war sehr dünn und scheinbar normal. Der Uteruskörper war doppelt grösser, seine Wände doppelt dicker, sonst normal. Seine Höhle hatte eine bocksbeutelähnliche Gestalt, war 1″ lang und breit, 3‴ dick, schien aber allseitig, besonders nach unten, abgeschlossen zu sein; ihre Innenfläche war glatt, glänzend, stellenweise mit dünnen, gelbröthlichen, trocknen Massen belegt (Hydrometra). An der Aussenfläche des Cervix lagen mehrere über bohnengrosse graugelbe Lymphdrüsen, deren Schnittfläche sich ähnlich verhielt wie die des Cervix, nur dass die Maschen kleiner waren. Die Serosa des Uteruskörpers zeigte zahlreiche kurze Pseudomembranen. Ovarien stark atrophisch, Tuben undurchgängig, beide vielfach verwachsen. Die Vagina selbst ganz normal.

Mikroskopische Untersuchung.

Feine Durchschnitte des Uteruscervix zeigten, nachdem sie mehrfach abgespült oder abgepinselt waren, schon für das blosse Auge zahlreiche Alveolen. Letztere waren bis $\frac{1}{6}$‴ im Durchmesser; ihre Gestalt war bald länglichrund, bald höchst unregelmässig: cylindrisch mit Ausläufern, biscuitförmig, gross- und vielzackig. Oft lagen um einen grossen Alveolus zahlreiche kleine, welche meistens als durchschnittene Ausläufer jenes nachweisbar waren. Der Alveoleninhalt hatte oft die Gestalt der Alveolen vollständig beibehalten. Er schien meist nur eine feinkörnige, aus Eiweiss- und Fettmolecülen bestehende Masse zu sein; hin und wieder kamen kleine und grössere, rundliche oder cylindrische Zellen mit stark granulirtem Inhalt, rundem mittelgrossen Kern vor. — Das Stroma zwischen den Alveolen bestand aus Uteringewebe und hatte durchschnittlich $\frac{1}{40}$‴, stellenweise $\frac{1}{10}$‴ Breite, seine Kerne waren oft fettig entartet; die schmalsten Stromastreifen (von c. $\frac{1}{200}$‴) bestanden oft nur aus undeutlich faserigem Bindegewebe mit sparsamen kurzen Kernen. — Die Uterusschleimhaut enthielt an den unverschwärten Stellen keine Alveolen; ihre Drüsen normal. An der Geschwürsfläche lag theils die Muscularis mit zahlreichen Alveolen blos, indem die Schleimhaut darüber schon zerfallen war, theils war letztere noch vorhanden, aber von zahlreichen, meist kleinern Alveolen durchsetzt, in denen ausser den genannten Elementen nicht selten auch Cholestearinkrystalle lagen; im Stroma fanden sich reichliche feine Fettkörnchen. Zotten kamen an der freien Oberfläche nirgends vor; die scheinbar für das blosse Auge vorhandenen waren nur unregelmässige und nicht zerfallene Krebspartien. — Die äussersten Uterusschichten enthielten bald keine, bald zahlreiche, lange, schmale Alveolen. Hier fanden sich auch einzelne deutliche Beispiele von Alveolenbildung aus Bindegewebskörperchen sowohl zwischen den Muskelbündeln, als in dem äus-

sersten Uterinbindegewebe: jene waren spindel- oder sternförmig, ihre Ausläufer bis zu den Enden mit reichlichen Kernen gefüllt.

Die Papillen der Schleimhaut des Cervix und der Vaginalportion waren besonders an den Stellen, wo die unterliegende Muskelhaut krebsig infiltrirt war, stark verlängert und verbreitert; ihr Stroma glich dem normalen; die Gefässe im Stiel waren weiter, die am freien Ende mehrfach gewunden und gleichfalls erweitert. Manche waren in ein vielschichtiges Pflasterepithel eingebettet. — Auch die Papillen der Vagina in der Umgebung der krebsigen Stellen waren sehr verlängert, nicht oder wenig verbreitert; ihre Gefässe dem entsprechend länger.

Feine Durchschnitte der Lymphdrüsen um den Uteruscervix zeigten schon für das blosse Auge ein gleiches areolirtes Aussehen, wie Durchschnitte des Uterus. Unter dem Mikroskop fanden sich sehr zahlreiche, mittelgrosse, länglichrunde oder runde Alveolen, deren Saft sich nicht von dem des Uterus unterschied. Das Stroma bestand theils aus undeutlich feinfasrigem, theils aus grobfasrigem, gestreckten oder schön wellenförmigen Bindegewebe mit sparsamen kleinen Kernen und sehr reichlichen Fettkörnchen. Auch Gefässe waren reichlich vorhanden, ihre Kerne zum Theil fettig entartet. Uebrigens war von Lymphdrüsenstructur keine Spur mehr sichtbar.

IX. Krebs des Uterus und der Vagina, vorzugsweise der linken Hälfte, mit Zottenbildung auf der Oberfläche. (Ausgangsstelle des Krebses wahrscheinlich die Schleimhaut.)

Spirituspräparat des hiesigen pathologisch-anatomischen Museums. (Notizen darüber fand ich nicht vor.)

Der Uterus ist ungefähr doppelt grösser, von sanduhrähnlicher Gestalt, indem seine untere Hälfte, namentlich an der Hinterfläche, ungefähr doppelt dicker ist als die obere, an sich etwas hypertrophische, und in der Gegend des innern Muttermundes sich eine flache Einschnürung findet. Der längs der hintern Wand aufgeschnittene Uterus zeigt entsprechend der ganzen linken Hälfte des Cervix und der Vaginalportion eine ungefähr hühnereigrosse, ziemlich regelmässig ovale, halbeidicke, oben und unten dünner werdende, ringsum scharf umschriebene Masse. Dieselbe ist gelblichweiss, gehärteter Hirnmasse an Consistenz ähnlich und besteht an ihrer freien Fläche aus zahlreichen, ganz unregelmässigen, $\frac{1}{4}$ bis $1'''$ breiten, den Hirnwindungen ähnlichen Körpern. Auf der Höhe letzterer sitzen stellenweise bis $2'''$ lange, ziemlich dicke, meist etwas plattgedrückte, einfache oder mit kurzen Aesten besetzte Zotten auf. Die aneinander liegenden Stellen der Windungen sind theils glatt, theils rauh und ebenso zottig. Am untern Rande ist noch ein schmales Stück Vaginalportion, nach der Mitte des Cervix noch eine $3'''$ hohe Wand vorhanden, welche nach der Cervixhöhle hin verstrichene Falten und collabirte Bläschen zeigt. Der Mitte der Masse entsprechend findet sich an der Aussenfläche des Cervix eine dreiergrosse Schnittfläche (bei der Abtrennung vom Rectum, mit der der Cervix wahrscheinlich kurz und fest verwachsen war, entstanden), und in deren Mitte eine dreieckige, kaffeebohnen-

grosse Stelle, an welcher jene Masse selbst blossgelegt ist. — Die ganze rechte Hälfte des Cervix, sowie je ein circa dreiergrosser Theil der angrenzenden Uterushöhle und des Scheidengewölbes sind schwach vertieft, ziemlich scharf umschrieben, graugelb gefärbt und von zahlreichen unregelmässigen Balken und ebensolchen, mehrere Linien langen, dünnern und dickern, zottigen Massen durchsetzt. Ein Rest der Vaginalportion ist nur noch an beiden Seiten vorhanden; dazwischen geht die zottige Fläche des Cervix in die gleiche der Vagina über. Die Masse setzt sich tief in das Cervicalgewebe hinein fest; die äussern Schichten des Cervix scheinen nach aussen gedrängt, übrigens normal. An der Aussenfläche sind gleichfalls zahlreiche Schnitte sichtbar. — Die Wände des Uteruskörpers sind etwas dicker, die Höhle ist über doppelt grösser, übrigens ausser dem obengenannten Geschwür normal. An der Vorderfläche des Körpers sieht man einzelne kurze dünne Fäden; die Hinterfläche ist normal. Ovarien und Tuben sind stellenweise langfädig mit einander verwachsen, übrigens normal. Im untern Theil des rechten Lig. latum nahe dem Uterus liegt eine kirschengrosse, runde Geschwulst, welche auf dem Durchschnitt zwei centrale, nebeneinanderliegende, kirschkerngrosse Höhlen mit dickmilchigem, bräunlichen Inhalt und unebenen Wänden zeigt, während die übrige Schnittfläche bräunlichgelb, homogen ist und einen mässig reichlichen ähnlichen Saft an das Messer abgibt.

Mikroskopische Untersuchung.

Die linke Hälfte der Neubildung zeigte an feinen Durchschnitten eine ausgezeichnet alveoläre Structur. Die Alveolen waren sehr zahlreich, dem Stroma an Flächenraum ungefähr gleich, ziemlich regelmässig vertheilt, von meist ovaler Gestalt und $\frac{1}{24}$ bis $\frac{1}{6}'''$ Durchmesser; die grössten und meist runden Alveolen lagen an der Peripherie. Ihren Inhalt bildeten: Zellen in grosser Menge, ohne besondere Anordnung, meist klein, mehr oder weniger cylindrisch mit zahlreichen Modificationen, seltener polyedrisch, häufig auch oval oder rund, mit homogenem, bisweilen etwas fettigen Inhalt, mit verhältnissmässig grossem einfachen Kern und undeutlichem Kernkörperchen; ferner mässig zahlreiche geschrumpfte Zellen (zum Theil wohl Folge der Spiritusaufbewahrung) und spärlicher Detritus. — Die an der Peripherie sichtbaren Zotten waren von cylindrischer oder keilförmiger Gestalt, sehr dick und ringsum in ihrer ganzen Länge, besonders am freien Ende, besetzt mit zahlreichen, meist kurzen, schmalen, selten längern, zottenförmigen Gebilden; letztere zeigten bisweilen gabelförmige Theilungen oder trugen wiederum kleine Zotten. Alle waren scharf begrenzt. Die primären Zotten bestanden aus ziemlich gestrecktem, undeutlich fasrigen Bindegewebe mit zahlreichen Bindegewebskörperchen und bisweilen reichlichen Fetttröpfchen; einzelne bestanden ganz aus hyalinem kernlosen Gewebe. Die kleinern Zotten zeigten nur peripherisch einen schmalen Bindegewebssaum; ihr übriger grösster Theil war von einer mittelweiten Capillarschlinge eingenommen. Letztere war in den grossen Zotten wegen des Bindegewebes nur stellenweise sichtbar und fehlte in den hyalinen ganz. Ein Epithel fand sich nirgends mehr auf den Zotten. Dieselben Zotten fanden sich an allen, auch für das blosse Auge glatt aussehenden Stellen der Oberfläche, und in geringerer Menge auch zwischen den Windungen ähnlichen Massen. — Alle Zotten hingen continuir-

lich mit dem Stroma der Geschwulst zusammen, welch letzteres aus gestrecktem, feinfasrigen oder faserartig gefalteten Bindegewebe mit mässig reichlichen, unentwickelten Körperchen bestand. — Nach der Tiefe zu wurden die Alveolen kleiner, das Stroma reichlicher; letzteres ging, wie man an mit Kali behandelten Durchschnitten gekochter Präparate sah, in Anfangs dicken Zügen von der Tiefe aus und wurde nach der Oberfläche der Geschwulst successiv immer spärlicher, indem allmälig immer mehr und grössere Alveolen dazwischen lagen. In noch tiefern, normalem Cervixgewebe gleichenden Schichten, sowie in dem noch vorhandenen, normal aussehenden Theil der Vaginalportion fanden sich spärliche, übrigens normale Muskelzüge, und sehr reichliches gewöhnliches Bindegewebe mit auffallend zahlreichen kleinen Gefässen. In letzteren lagen hier und da sehfeldgrosse Stellen, welche aus zahlreichen spindelförmigen, ovalen, selten runden, bis $\frac{1}{40}'''$ langen Haufen von dicht aneinanderliegenden kleinen und mittelgrossen Kernen bestanden; um letztere war meist eine alle umgebende Membran sichtbar. Weiter fanden sich zahlreiche, wenig entwickelte Bindegewebskörperchen mit doppeltem oder mit einfachem langen, sich theilenden Kern. — Die äussersten Cervixschichten zeigten ausser an der Perforationsstelle keine Abnormität. — Die nächste Umgebung der freien Schleimhautfläche der Vaginalportion enthielt sehr zahlreiche und dicht nebeneinanderliegende, zunächst der Geschwulst grössere und baumförmig verzweigte, weiter entfernt kleinere, einfache oder gabelförmig getheilte Zotten. Das Gewebe derselben verhielt sich gleich dem der obengenannten Zotten; nur einzelne enthielten kleine Alveolen mit Zellen, oder mit Kernen. Alle Bindegewebskörperchen waren stark entwickelt. — Der angrenzende Theil der Vagina und ihre Papillen waren normal.

Die Neubildung in der rechten Cervixhälfte verhielt sich mikroskopisch wesentlich gleich. Die Oberfläche zeigte theils wirkliche Zotten, theils unregelmässig zottige und netzförmige Massen mit unregelmässigen, stellenweise aufgefaserten Contouren und oft mit fettiger Entartung des Gewebes und der Zellenmassen. Die tiefern Schichten enthielten zahlreichere und grössere Alveolen, deren Zellen gleichfalls atrophisch oder fettig entartet waren. Die tiefer liegenden Schichten unterschieden sich nicht von den gleichen linkerseits.

Das Geschwür des Scheidengewölbes und das der Uterushöhle hatte dieselbe Structur. Die Entartung betraf beiderseits nur die Schleimhaut, ging nirgends auf die Muskelsubstanz über. Die Papillen in der Umgebung des Vaginalgeschwürs zeigten dieselbe hypertrophische Entwicklung, wie die der linken Hälfte der Vaginalportion.

Nach Vorstehendem hatte sich wahrscheinlich in der Schleimhaut beider Cervicalhälften und, was aus der Untersuchung sicher hervorgeht, unabhängig von einander ein Pseudoplasma entwickelt, welches im weitern Verlauf sich nach allen Richtungen, namentlich aber nach der Cervicalhöhle, ausdehnte und endlich zuerst die Cervicalschleimhaut, erst rechter-, dann linkerseits durchbrach, später auch auf der Aussenfläche des Cervix zum

Vorschein kam. Die Ausbreitung an letzterer Stelle war nicht mehr ersichtlich; sie betraf vielleicht schon die äussern Mastdarmwände.

Fälle, in welchen die Krebsentartung mit Wahrscheinlichkeit von der Schleimhaut des untern Uterustheils ausging, habe ich nur wenige in der Literatur gefunden.

18. Cruveilhier (Livr. XXXIX. Pl. 3).

Der betreffende Uterus war von Roux und Récamier exstirpirt worden; dabei Zerreissung der Harnblase und Tags darauf Tod. — Der Uterus, welcher mit der Umgebung verwachsen gewesen, normal gross war, und in dessen Vorderfläche sich ein Fibroid fand, zeigte eine Krebsentartung der Schleimhaut und der innersten Lagen. Die beigefügten Figuren 1, 1′, 1″ und 1‴ zeigen die Uterushöhle, ihre röthlichen Granulationen, ihre ungleiche und progressive Destruction, die Infiltration ihrer Wände, welche durch eine halbdurchscheinende Krebsmasse bedeutend erweicht sind. Die Erosion nahm besonders die Uterushörner ein.

19. Dittrich (Pr. Vjschr. 1846. IV, pag. 158).

60jähriges Weib. Carcinomatöse Exulceration eines grossen Theils des Cervix und des angrenzenden Scheidentheils. Die krebsige Infiltration reichte in die innern Schichten des Körpers des Uterus hinauf, liess jedoch den Grund frei. Medullarkrebs beider Fallopischen Röhren. Krebsige Perforation des Mastdarms an 2 Stellen. In die Harnblasenhöhle wucherte das krebsig entartete submucöse Zellgewebe in Knotenform hinein. Stellenweise blassgraue, lobuläre Infiltration der Lungenspitzen. Phlebitis der linken Cruralis und Iliaca. Septische Peritonitis.

X. Krebsknoten in der vordern Wand des Cervix mit Zottenbildung auf der Oberfläche.

44jähriges, an Delirium tremens gestorbenes Weib, secirt den 31. Juli 1856 (Georgenhospital).

Der Uterus ist durch zahlreiche ältere, kürzere und längere, faden- und hautförmige Adhäsionen seiner hintern Körperfläche an die vordere Mastdarmwand angelöthet und am innern Muttermund so geknickt, dass seine Axe einen nach hinten offenen Winkel von c. 140° bildet. Seine Länge beträgt $2\frac{3}{4}''$. Der Uteruskörper ist von regelmässiger Gestalt; die untern zwei Drittel des Uterus hingegen bilden eine fast kuglige, beinahe 2″ im Durchmesser haltende Masse, an deren oberem Ende der Uteruskörper knopfförmig aufsitzt. Die Vaginalportion fehlt ganz. An ihrer Stelle liegt ein ziemlich regelmässiges, verschobenes Viereck, dessen Seiten c. 1″ lang sind und das scharf von den grauschwarzen und granulirten Vaginalwänden abgesetzt ist. Den Grund des Vierecks bedeckt eine grauweisse, rahmige Flüssigkeit, unter welcher zahlreiche weissliche oder röthliche, hirsekorngrosse Granulationen und kleine, gleichgefärbte, weiche, zot-

tenähnliche Körper liegen. Aus dem Muttermund ragt eine $\frac{1}{2}''$ lange und fast eben so dicke, meist schmutzigröthliche, stellenweise weisse oder grauschwarze, zottige, mit reichlichem röthlichen, rahmähnlichen Saft bedeckte Wucherung hervor. Nach Spaltung des Uterushalses an seiner hintern Wand sah man diese Wucherung in der Länge von $10'''$, nach unten breiter, nach oben schmäler, an der rechten Seite des untersten Endes der vordern Cervicalwand aufsitzen; sie war innerhalb der Höhle von demselben Saft bedeckt, nur etwas fester und fasriger. In der Mitte der hintern Cervicalwand sass eine Reihe kleiner Nabothsbläschen; der übrige Theil derselben war normal, zeigte namentlich sehr regelmässige Plicae palmatae. Auf der Schnittfläche der vordern Cervicalwand lag mitten in deren Substanz eine scharf begrenzte, nahezu ovale, $24'''$ lange bis $15'''$ breite und dicke, mässig feste, über die Umgebung etwas hervorspringende Masse. Sie hatte eine milchweisse Farbe und bedeckte sich mit reichlicher, grauweisser, rahmiger Flüssigkeit, nach deren Abstreichen eine weissröthliche, unregelmässig fein granulirte, im untern Theil reichliche, hirsekorngrosse, gelbliche Stellen zeigende Fläche zum Vorschein kam. Nach dem äussern Muttermund zu setzte sie sich continuirlich in die oben genannte Zottengeschwulst fort.

Mikroskopische Untersuchung.

Die aus dem Muttermund vorragende zottige Masse bestand aus zahlreichen, sich mehrfach verzweigenden, an der Peripherie sehr viele, kugelrunde, längliche etc. kolbenförmige Bildungen darbietenden Zotten. Sie waren von einem vielschichtigen, leicht ablösbaren und alle Zwischenräume ausfüllenden Cylinderepithel bedeckt. Die einzelnen Zellen waren lang, mittelgross und boten vielfache Modificationen der cylindrischen Gestalt dar; ihr fein granulirter Inhalt enthielt oft einzelne kleine Fettkörnchen; der Kern war meist einfach, nicht selten auch doppelt und vielfach, meist oval, mittelgross, mit deutlichem mittelgrossen Kernkörperchen. Die äussersten Zellen trugen zum Theil kurze und dicke Flimmern; andere waren in Körnchenzellen und Haufen umgewandelt. — Die Grundsubstanz der Zotten bildete ein weiches, in den tiefern Theilen fasriges, in den oberflächlichen von äusserst zahlreichen, unentwickelten Bindegewebskörperchen und spindelförmigen Kernen durchsetztes Gewebe. — Alle Zotten enthielten bis in ihre Endverzweigungen Gefässe, welche in den tiefern Theilen weniger reichlich waren, in den oberflächlichen aber die Grundsubstanz an Masse übertrafen und an deren Peripherie Schlingen bildeten. Sie hatten einen capillaren Charakter, waren in den Zottenstämmen durchschnittlich enger als in den Enden, wo sie bald gleichmässig erweitert waren, bald zahlreiche cylindrische Erweiterungen (bis $\frac{1}{20}$ und $\frac{1}{15}'''$), darboten, und überall stark mit Blut erfüllt.

Der Saft der eiförmigen Masse der vordern Cervicalwand zeigte im Allgemeinen dieselben Zellen, wie die der Zottengeschwulst; nur waren sie weniger regelmässig cylindrisch, sondern theilweise auch keilförmig, flügelförmig, polyedrisch etc. Der Kern war häufiger mehrfach. Die Zellen lagen theils unregelmässig durcheinander, theils zu mehreren oder vielen epithelähnlich nebeneinander. Ausserdem fanden sich mässig reichliche Zellen in allen Stadien fettiger Entartung, sowie sehr zahlreiche, meist kleine, bisweilen bis $\frac{1}{100}'''$

grosse, runde oder ovale, durch Essigsäure nicht verschwindende, colloidähnliche Körper. — Die Zellen füllten den Alveolus nicht ohne Ordnung aus, sondern bildeten an dessen Peripherie eine einfache, selten doppelte, ziemlich regelmässige, epithelähnliche Schicht; den übrigen (centralen) Theil des Alveolus nahm eine schleimähnliche Grundsubstanz mit zahlreichen Zellenresten, Körnchenzellen, freien, etwas geschrumpften Kernen, colloidähnlichen und eiweissartigen Molecülen ein. Nur die kleinsten Alveolen bestanden ganz aus Zellen, welche in der Peripherie ebenso regelmässig angeordnet waren und im Centrum ohne Ordnung durcheinander lagen.

An diesem Präparat machte ich zuerst die Beobachtung, welche dafür spricht, dass in Krebsalveolen mit so regelmässig epithelähnlicher Anordnung der Zellen die Vermehrung letzterer von der Peripherie des Alveolus, d. h. von dessen äusserster Zellenschicht vor sich geht. Ich sah das an mehreren feinen und etwas abgespülten Durchschnitten sowohl des frischen als des Spirituspräparates. Die äusserste Zellenschicht bildeten meistens gewöhnliche cylindrische Zellen mit einfachem ovalen Kern. Zwischen diesen Zellen lagen nicht selten solche von grösserem Volumen mit etwas grösserem Kern und 2 Kernkörperchen; ferner solche mit sich theilendem Kern; eben solche mit 2 kleinern, in der Längsaxe der Zelle liegenden Kernen, in welchem Falle die Länge der Zelle schon um die Hälfte und darüber grösser war. Endlich zeigten derartige Zellen selbst alle möglichen Theilungsvorgänge; die beiden aus einer entstandenen Zellen hingen meist mit breiter Fläche unter einander zusammen; selten war der Zusammenhang durch ein fadenförmiges Stück vermittelt. Endlich hingen die äussersten Zellen stets sehr fest an der Innenfläche des Alveolus, mochte das ansitzende Zellenende breit oder fadenförmig sein; im letztern Falle liess sich die Zelle durch Druck auf's Deckblättchen lange Zeit hin und her bewegen, ehe sie sich ablöste (Taf. I, Fig. 3).

Die Alveolen hatten meist eine längliche, selbst ausgezeichnet lange, dabei bald cylindrische, bald flaschenförmige, bald spindelförmige, bald ästige Gestalt; nicht selten fanden sich auch runde Alveolen, welche aber meist Querschnitte jener zu sein schienen. Häufig sah man auch Bilder, welche für eine Communication zweier oder mehrerer Alveolen sprachen. Ihre Grösse war sehr variabel: manche lange Alveolen waren bis $\frac{1}{2}'''$ lang, dabei durchaus oder stellenweise nur $\frac{1}{30}'''$ breit; manche runde hatten nur $\frac{1}{40}'''$ im Durchmesser. Zwischen den angegebenen Grössen fanden sich vielfache Uebergänge. Die Ausläufer der Sprossen der langen Alveolen, sowie die kleinsten runden enthielten durchaus Zellen, keine centrale flüssige Substanz.

Das Stroma übertraf die Alveolen ungefähr dreimal an Masse; doch fanden sich auch Stellen, wo der Flächenraum beider ungefähr gleich war, und wiederum ziemlich ausgedehnte mitten im Krebsknoten ohne alle Alveolen. — Die Alveolen waren fast stets noch von intermusculärem Bindegewebe umgeben; nur selten lagen sie scheinbar in den Muskelbündeln selbst. Die Muskelfasern der Umgebung waren meist normal; sie zeigten nur dann zunächst dem Alveolus eine fettige Entartung ihrer Kerne, selten der ganzen Faser, wenn sie einen

besonders grossen oder mehrere nahe bei einander liegende kleine Alveolen begrenzten.

Die Schleimhaut der vordern Cervicalwand schien auf der Oberfläche und Schnittfläche mit blossem Auge ganz normal zu sein. Unter dem Mikroskop zeigten auch ihre obersten Schichten keine weitere Anomalie, als einen auffallenden Mangel von Drüsen. Die tiefern Schichten hingegen zeigten in der untern Hälfte des Cervix dieselben Alveolen, wie die Muskelsubstanz; nur waren sie spärlicher und meist auch kleiner. An der obern Grenze des Krebsknotens erschien dem blossen Auge die Grenze zwischen normalem und krebsigem Parenchym überall ganz scharf. Das Mikroskop hingegen zeigte bis 1‴ entfernt vom Knoten noch stellenweise kleine ovale Alveolen von der genannten Beschaffenheit und mitten in Bindegewebszügen liegend. Bindegewebskörperchen in allen Uebergängen zu Mutterzellen und Krebsalveolen kamen zwar selten, aber ganz unzweifelhaft vor.

Vielleicht ähnlich verhielt sich der folgende Fall.

XI. Fall des Herrn Prof. Credé.

49jähriges Weib. Uterus klein, beweglich. Im Fundus, lose in der Höhle liegend, ein kleinwallnussgrosser, runder, fibröser Polyp mit dünnem Stiel. Im untern Theil des Körpers kleine Krebsknötchen. Ueber wallnussgrosser Krebsknoten im vordern Theil des Cervix und der Vaginalportion. Hintere Muttermundslippe und Vagina normal. Mässige Speckentartung der Leber, stärkere der Milz. Linke Niere auf dem Promontorium sitzend. Geringes allgemeines Oedem.

XII. Eigenthümlicher, zum Theil parenchymatöser Zottenkrebs des Uterus und der Scheide.

67jähriges Weib, secirt den 3. Juli 1857 (Jacobshospital).

Zottenkrebs des Uterus und der Scheide. Guter Ernährungszustand des Körpers. Chronische Bronchitis. Geringes eitrigseröses Pericardialexsudat. Chronische Entzündung der Mitralis und der Aortenklappen, der Innenhaut der grossen und kleinern Arterien. Dislocation der Leber nach hinten, rechts und unten, bei geringer Scoliose des betreffenden Theils der Wirbelsäule. Chronischer Milztumor. Theilweise Verödung und cystöse Umwandlung des Wurmfortsatzes. Kleine verkalkte Ovariencysten. Chronischer Catarrh der Tuben.

Uterus ohne peritonäale Adhäsionen, ungefähr doppelt grösser, in der obern Hälfte von normaler Gestalt, in der untern sowie in dem angrenzenden Scheidentheil von der Grösse und Form eines grossen Gänseeies; unter den Bauchfellfalten um den Cervix reichliches Fett. Weder vor, noch nach Eröffnung des Uterus und der Scheide war eine Grenze zwischen beiden sichtbar. Dieser nämlich entsprechend lagen im ganzen Umfang, ausser an einer 1—1½″ langen, schmalen Stelle der hintern Wand haselnuss- bis wallnussgrosse, zum Theil confluirende, breit aufsitzende, oberflächlich glatte oder unregelmässig unebene,

weiche, zum Theil zottige, graue, graugelbe, von Blutpuncten und Streifen durchsetzte, stellenweise auch grünlichmissfarbige Massen. Dieselben gingen überall von den innersten Schichten der Uterus- und Scheidenwände aus. Nicht im Zusammenhang mit ihnen standen erbsen- bis über kirschengrosse, plattrundliche, scharf umschriebene, dicht nebeneinanderliegende, aber nirgends confluirende Knoten von graugelber oder grauröthlicher Farbe, weicher, stellenweise zerfliessender Consistenz, welche in der Gegend des Cervicaltheils lagen, nicht über den innern Muttermund hinausreichten und kreisförmig von den Uterusfasern umgeben waren. Das obere Scheidenende enthielt eine reichliche, rahmigflockige, graue und grauröthliche, etwas stinkende Flüssigkeit. Der Körper des Uterus doppelt grösser und dicker; sein Gewebe sehr fest, von zahlreichen verkalkten Arterien durchsetzt; Schleimhaut der Höhle stark injicirt. — Lumbardrüsen normal.

Mikroskopische Untersuchung.

Die peripherische Substanz der Massen an der Grenze von Uterus und Scheide bestand aus Bindegewebszotten, welche aus dem fibrösen Theile entsprangen und sich bis zur Peripherie hin mehrmals (3—6mal), aber stets ganz unregelmässig verästelten. Die Substanz der Zotten war weich; sie bestand aus mittelfeinen, schwach wellenförmigen Fasern mit unregelmässig vertheilten, mittelgrossen, spindelförmigen Zellen und länglichem Kern. Die meisten enthielten zwei nebeneinanderliegende, gewöhnlich sehr weite, stellenweise noch varicöse Capillaren, welche sich bis in die Aeste fortsetzten und an deren Peripherie schlingenförmig endeten. Sie waren, namentlich an der Peripherie, von einer dünnen Lage Bindegewebe umgeben; manche schienen gar keine fibröse Scheide zu besitzen. Die Bindegewebskörperchen enthielten bisweilen zwei, selbst vier Kerne; und von solchen fanden sich zahlreiche Uebergänge zu kleinen, länglichrunden, ganz mit verschieden grossen Kernen erfüllten Alveolen. Letztere lagen meist in grösserer Menge zusammen und gewöhnlich bloss in dem Stamm der Zotten.

Stamm und Aeste der Zotten waren mit einer vielfachen Schicht von Zellen belegt. Letztere waren mittelgross, im Allgemeinen von länglicher, bald mehr cylindrischer, bald mehr spindelförmiger Gestalt; einzelne waren rund, rundlich und polygoval. Ihr Inhalt war mattgranulirt; der Kern mittelgross, meist oval, einfach, nicht selten doppelt, mit deutlichem Kernkörperchen. Einzelne Zellen enthielten 4 und mehr grössere oder kleinere Kerne. Wenige zeigten fettige Entartung. Diese Zellen sassen dem homogenen Saum der Zotten recht- oder schiefwinklig auf, ohne dabei die regelmässige Anordnung, z. B. normalen vielschichtigen Cylinderepithels zu zeigen. Nach der Basis der Zotten hin waren die Zellen an Form und Grösse sehr gleichförmig, meist spindelförmig, so dass hier die Präparate manchen zelligen Sarkomen ähnlich wurden.

Die im Cervicaltheil liegenden, in das Uterusgewebe gleichsam eingeschobenen Knoten glichen, frisch und mit blossem Auge untersucht, gewöhnlichen weichen Krebsknoten. Erst nach längerem Liegen in Spiritus, wodurch von selbst zahlreiche Zellen aus deren Substanz losgespült wurden, wurde ihr zottiger Bau schon dem blossen Auge deutlich, besonders wenn man Schnitte durch

die peripherischen Theile des Knotens und die angrenzende Uterussubstanz machte und mittelst eines Pinsels allen Saft entfernte. Unter dem Mikroskop sah man aus der Uterussubstanz zahlreiche Zottenstämme in derselben Vertheilung und von demselben Bau in die Substanz des Knotens hineingehen; sie bildeten das Stroma des letztern, gaben zahlreiche Aeste ab, mittelst deren sie mit denen benachbarter Zotten zusammenzuhängen schienen. Es entstand hierdurch an Schnitten getrockneter Präparate ein ähnliches Aussehen wie bei gemeinem Markschwamm, indem man in einem zarten Bindegewebsstroma sehr zahlreiche, dabei in Gestalt und Grösse sehr unregelmässige Alveolen liegen sah. (S. die Taf. I, Fig. 5.) An feuchten Präparaten hingegen trat der zottige Bau sogleich hervor, wenn ein grosser Theil der Zellenmassen durch Abspülen mit Wasser entfernt war. Die Zellen selbst glichen im Ganzen den obengenannten, nur dass sie weniger lang, sondern mehr rundlich, polygonal waren. Sie sassen ihren Bindegewebszotten viel fester auf, als die Zellen bei gewöhnlichem Markschwamm der Innenfläche des Alveolus aufsitzen. Ihre Anordnung war ohne alle Regelmässigkeit. Innerhalb der Zottengrundsubstanz fanden sich dieselben Bindegewebskörperchen mit Kerntheilungen, dieselben Alveolen, wie dies oben erwähnt ist.

Sowohl an der Grenze von Uterus und Scheide, als im Cervicaltheil boten die Zottenkrebsmassen noch eine zweite, eigenthümliche Art von Zotten dar. Diese lagen bald einzeln zwischen gewöhnlichen Zotten, bald zu mehreren, allein oder mit den letztgenannten, nebeneinander. Einen Zellenbeleg hatten sie niemals, was wohl daher rührt, dass sie nur an sehr fein zerfaserten Präparaten zum Vorschein kamen. Ihre Länge differirte von $\frac{1}{8}'''$ bis zur eben sichtbaren Hervorstülpung der Peripherie des Zottenstammes; ihre Breite von $\frac{1}{30}$—$\frac{1}{15}'''$. Sie sassen stets mit breiter Basis auf, verschmächtigten sich weder peripherisch, noch theilten sie sich, sondern wurden oft etwas breiter. Die äussern Theile dieser Bildungen waren scharf, membranähnlich begrenzt; nach innen lag feinfasriges, von einzelnen spindelförmigen Kernen und von Bindegewebskörperchen durchsetztes Bindegewebe, welches sich continuirlich in den Stamm der Zotten, dem jene Bildungen aufsassen, fortsetzte. Gefässe sah ich in letzteren nicht. Innerhalb der Bildungen, namentlich nahe denen der Peripherie und Spitze, lagen eine oder mehrere, scharf begrenzte, meist mit deutlicher Membran versehene, runde oder länglichrunde, c. $\frac{1}{30}'''$ grosse Körper, welche zahlreiche runde und ovale, kleine und mittelgrosse Kerne, einzelne kleine rundliche, kernhaltige Zellen nebst reichlichen, eiweissartigen Molecülen einschlossen.

Der fibröse Stamm, welchem die Zottenmasse an der Grenze von Uterus und Scheide aufsass, war in seinem mittlern und untern Theil sehr schwer faserbar. Er bestand zum grössern Theil aus einem Filzwerk von Bindegewebsfasern, zum kleinern aus mitteldicken Bindegewebsbündeln: beide waren ohne nachweisbaren Zusammenhang. Der Faserfilz enthielt sparsame, nur stellenweise reichlichere, mittelgrosse, runde, glänzende Kerne, welche meist einzeln, bisweilen zu zweien zusammenlagen, hie und da endlich zu 4—8, selbst bis zu 20 vereinigt waren und dann in einer Art von länglichem Alveolus lagen. — Das oberste Dritttheil des fibrösen Stammes war weicher und ziemlich leicht faser-

bar. Das fibröse Gewebe überwog hier die zelligen Elemente nicht. Letztere waren seltner Kerne der obengenannten Art; zum grössern Theil rundliche und längliche, kleine oder mittelgrosse Zellen mit 1 oder 2 Kernen. Die Zellen lagen hier theils einzeln, theils zu zweien oder mehreren beisammen und dann gleichfalls in langgestreckten, dem Faserzug parallelen, alveolenartigen Räumen. Bindegewebskörperchen kamen nur spärlich vor; Uebergangsstufen derselben zu den vorgenannten Räumen waren nicht sicher nachweisbar. Gefässe fanden sich in zahlreicher Menge und parallel dem Faserzug: theils Capillaren, theils Arterien und Venen von bis $\frac{1}{10}'''$ Durchmesser.

Das Gewebe in der Umgebung der Krebsknoten des Uterushalses erschien schon für das blosse Auge deutlich auseinandergedrängt und ohne deutlichen Zusammenhang mit dem Knoten selbst. Letzterer war aber in der ausgedehntesten Weise vorhanden. Es gingen nämlich aus der ganzen Umgebung des Knotens zahlreiche, bisweilen mehrere Linien lange, aber schmale Bindegewebszotten in die Substanz des Knotens hinein, sendeten unregelmässig Aeste ab und endeten ungefähr in dessen Mitte, an Stamm und Aesten in der genannten Weise mit Zellenmassen belegt. Diese Zotten, welche nie organische Muskelfasern enthielten, entsprangen, wie man an Durchschnitten gehärteter Präparate sah, stets aus Bindegewebsbündeln in der Umgebung des Knotens. (S. Taf. II, Fig. 4.) Nach aussen von diesen Bindegewebsbündeln lagen Streifen organischer Muskelfasern, und noch weiter nach aussen folgte wieder ein Bindegewebsbündel. Letztere waren der Sitz deutlich nachweisbarer endogener Bildungen aus den Bindegewebskörperchen, was an den Muskelfasern nie der Fall war; und zwar war das endogene Wachsthum einigemal noch $\frac{3}{4}'''$ weit nach aussen von dem Krebsknoten sichtbar. Eine Fettentartung der Muskelsubstanz sah ich nie; doch war dieselbe leichter faserbar als normal. Den Uebergang der Gefässe in den Knoten konnte ich nicht näher verfolgen.

Die Veränderungen des nicht carcinomatösen Theils des Uterus müssen in solche geschieden werden, welche schon vor dem Eintritt des Krebses vorhanden waren, und in solche, welche erst mit und nach dessen Eintritt sich bildeten. In der Wirklichkeit sind beiderlei Affectionen nicht immer vollständig auseinanderzuhalten, und lässt sich oft nicht bestimmen, ob die Veränderung des nicht krebsigen Theils des Uterus eine vom Krebs unabhängige oder abhängige sei. Ihre Wichtigkeit ist in beiden Fällen die gleiche und betrifft nicht nur die Art und Weise des Fortschreitens des Krebses, sondern hat auch nicht selten einen wesentlichen Einfluss auf die Symptome (Schmerzen verschiedener Art, Ausfluss aus den Genitalien, erschwerte Harn- und Stuhlentleerung etc.).

Am häufigsten findet sich unter den den Uterus selbst be-

treffenden Affectionen eine sog. Hypertrophie desselben. Mehr als die Hälfte meiner eigenen Fälle bot eine solche dar, und zwar war dieselbe meistens eine mittelgradige und bewirkte eine allseitige Vergrösserung des Uterus um das Zwei- bis Dreifache. Auch Andere haben diese Hypertrophie, im Ganzen aber weniger häufig gefunden, z. B. Walshe (namentlich beim Encephaloid), Dittrich. — Die Hypertrophie besteht in einer ziemlich gleichmässigen Zunahme aller Gewebe des Uterus, meist aber mit vorwiegender Entwicklung des intermusculären Bindegewebes, und bewirkt ausser der Grössenzunahme keine weitere Gestaltveränderung des Uterus.

Die Ursachen der Hypertrophie sind theils solche Momente, welche schon vor der Entwicklung des Krebses vorhanden waren oder doch ganz unabhängig von letzterem sind: Lageveränderungen des Uterus (Senkung, Vorfall, Flexionen, Versionen), mit oder ohne peritonäale Adhäsionen, Catarrhe seiner Schleimhaut, Polypen, Fibroide, gehemmte Involution nach Aborten und Geburten, bisweilen vielleicht chronische Herz- und Lungenkrankheiten. Zum andern und grössern Theil aber sind es Momente, welche Folgen des Krebses selbst sind: die in Begleitung des letztern eintretende gesteigerte Zufuhr von Blut und Ernährungsmaterial überhaupt, welche wahrscheinlich meistens das ganze uterinale Gefässsystem betrifft; die Schwellung des Cervicalcanals durch die Krebsinfiltration, das Wuchern zottiger Massen an der Vaginalportion oder im Cervix, welche eine Verengerung und Verstopfung der Höhle und dadurch eine Stauung des nicht selten noch vermehrten Uterinalsecrets und, sowie an Magen, Darm, Speiseröhre u. s. w. eine Hypertrophie veranlassen.

Andremal ist der obere, nicht carcinomatöse Theil des Uterus normal gross, bleich, schlaff, in seltenen Fällen endlich und ohne nachweisbare Gewebsstörung auffallend weich (wie in einem meiner Fälle). Selten kommen zahlreiche Abscesse in ihm vor (Lebert).

Die Schleimhaut des vom Krebs verschonten Theils des Cervix, sowie die des Uteruskörpers zeigt in den meisten Fällen die verschiedenen Arten von Catarrh (acuten und chronischen, so-

wie hämorrhagischen Catarrh) und die Folgen desselben: seröse Beschaffenheit der Schleimhaut, auffällig starke, röthliche oder schwärzliche Pigmentirung, Entwicklung von papillären Excrescenzen, von dickern, polypösen Schleimhautvorstülpungen, Umwandlung ihrer Drüsen zu Cysten. Bisweilen wurde die Bildung eines sog. serösen, purulenten oder sanguinolenten Hydrops des Uteruskörpers beobachtet.

Einen wahrscheinlich serösen Hydrops des Uterus bietet mein Fall VIII dar.

XIII. 59jähriges Weib, secirt den 3. December 1855 (Jacobshospital).

Aeusserste Abmagerung. Narben und Verwachsungen der Lungenspitzen. Zahlreiche Sehnenflecke am Herzen. Rechter Ureter etwas ausgedehnt. Uteruskörper etwas grösser, mit der Blase verwachsen. In der Höhle des Uterus dicker gelber Eiter; Schleimhaut geröthet. Vaginalportion grösstentheils zerstört; Cervix krebsig infiltrirt, vergrössert.

20. Dittrich (Pr. Vjschr. 1847. II, pag. 126).

57jähriges Weib. Carcinom des untern Uterustheils und des Scheidengewölbes mit Verschwärung der Vaginalportion. Krebs der Harnröhrenwände. Uterus fest in das Becken eingekeilt, bedeutend grösser; seine Höhle kindsfaustgross, ein schmuzigbräunliches Contentum einschliessend. In den Wänden mehrere bis wallnussgrosse Fibroide. Hydrops des linken Nierenbeckens, chronischer Catarrh des rechten. Seröse Infiltration der Meningen.

Fibroide kommen neben Uteruskrebs nicht selten vor. Sie stehen zu demselben in keinem andern Verhältniss als in dem eines zufälligen Nebeneinanderbestehens: während Manche denselben eine besondere Beziehung zum Carcinom beilegten, sollten sie nach Andern (z. B. Lebert, Phys. path. pag. 336) fast niemals mit Krebs zusammenvorkommen.

21. Dittrich (Pr. Vjschr. 1846. IV, pag. 158).

91jähriges Weib. Verschwärung des krebsigen Uteruscervix und des angrenzenden Scheidentheils. Zerstörung der hintern Wand der Harnblase vom Uterus her. Chronischer Hydrocephalus. Allgemeiner Marasmus und Atrophie der Organe. Schmelzender Coloncatarrh. An der vordern Wand des Uterus drei erbsengrosse, am Grund ein apfelgrosses, schlaffes, ungleich gelapptes Fibroid.

Seltner kommen Polypen, namentlich Cystenpolypen, neben Krebs vor.

Weitere Beispiele über alle diese Affectionen bieten meine und die fremden Beobachtungen in hinreichender Menge dar.

Die Serosa des Uterus zeigt in den zur Section kommenden Fällen von primärem Krebs der Vaginalportion constant mehr oder weniger zahlreiche, verschieden lange und dicke Adhäsionen und Pseudomembranen. Es entstehen so Verwachsungen des Uterus mit seinen Adnexen selbst, Ovarien und Tuben, welche dadurch meist auffallend tief in der Excavatio recto-uterina befestigt werden, — ferner mit der Harnblase und dem Rectum, wodurch die betreffenden Excavationen flacher werden, selbst ganz verschwinden, und wodurch einerseits ein leichteres Fortschreiten des Gebärmutterkrebses auf jene Organe begünstigt, andererseits der Durchbruch der erweichenden oder gangränösen Krebsheerde in die Peritonäalhöhle verhindert oder doch verspätet wird; — ferner mit den Beckenwänden, mit Darmtheilen, besonders Flexura sigmoidea und Dünndarmschlingen. Zwischen den Pseudomembranen ist die Serosa gewöhnlich allgemein oder fleckenweise getrübt, verdickt, bisweilen auch pigmentirt.

Ueber die Phlebitis und Lymphangoitis im Uterus siehe unten.

Die fortgesetzten und die secundären Krebse nach gemeinem Uteruskrebs.

Der Krebs der Vagina.

Der primäre Krebs der Vaginalportion setzt sich fast constant auf die Scheide fort. Der Scheidenkrebs hat dann fast ohne Ausnahme nicht nur die gleiche Beschaffenheit wie der Uteruskrebs, sondern er geht auch dieselben Metamorphosen wie dieser ein.

Er betrifft bald nur das Scheidengewölbe, bald die ganze oberste Scheidenhälfte, bisweilen mit einzelnen dazwischenliegenden gesunden Partien, bald selbst fast die ganze Scheide oder doch vorzugsweise deren vordere oder hintere Wand bis nahe zur äussern Schaam. In den meisten zur Section kommenden Fällen bilden oberer Scheiden- und unterer Uterustheil eine so gleichmässige Geschwürsfläche, dass man gewöhnlich die Grenzen beider ohne Weiteres nicht unterscheiden kann und erst auf dem

Durchschnitt oder aus der Lage von Harnblase und Rectum dieselben zu bestimmen vermag. Ausserdem ist der Scheidencanal in Folge der Infiltration gewöhnlich verengt, das Scheidengewölbe ausgeglichen.

Die Angaben über die Häufigkeit der Krebsinfiltration der vordern oder hintern Wand der Scheide differiren sehr. Sie findet sich, um nur zwei Autoritäten zu erwähnen, nach Cruveilhier (Livr. XXIII, Pl. 6) häufiger an der vordern Wand oder ist doch hier gewöhnlich weiter vorwärts geschritten, nach Dittrich (Pr. Vjschr. 1848. III, pag. 98) „weit öfter an der hintern Wand." Ich sah das Scheidengewölbe stets ringsum, in grösserer Ausdehnung aber, gleich Walshe, meist die vordere Scheidenwand ergriffen.

Das krebsige Scheidengeschwür selbst gleicht gewöhnlich vollständig dem Uteringeschwür, ist wie dieses ein einfaches oder verjaucht, seltner glatt, öfter mit grössern und kleinern weichen Krebsfragmenten besetzt. Die Geschwürsränder sind bald regelmässig kreisförmig, bald unregelmässig gross- oder kleinzackig; sie sind bald stark erhaben, bald stehen sie in ziemlich gleichem Niveau mit der übrigen Scheidenfläche. In beiden Fällen sind sie auf dem Durchschnitt meist deutlich infiltrirt, oder ist doch das Scheidengewebe verdickt, die einzelnen Häute sind weniger verschiebbar.

Die Tiefe, bis zu welcher sich die Krebsinfiltration erstreckt, ist verschieden. In den meisten Fällen ist die Muscularis und Schleimhaut in allen Schichten infiltrirt; nicht selten erstreckt sich die Infiltration noch bis in das Bindegewebe zwischen Vagina einer-, Harnblase, Urethra und Mastdarm andrerseits. Hieraus, sowie aus der folgenden Infiltration der eigenen Häute letztgenannter Organe, erklärt sich auch der schliesslich nicht selten eintretende Zerfall aller dieser Häute und die daraus hervorgehende Communication der Scheide mit Harnblase oder Mastdarm oder mit beiden. Dadurch gewinnt der consecutive Scheidenkrebs eine bisweilen grössere practische Wichtigkeit, als der Uteruskrebs selbst.

In sehr seltenen Fällen kommt der Krebs der Vagina ohne unmittelbaren Zusammenhang mit dem Uteruskrebs vor (Förster, II, pag. 329).

Gewöhnlich hält man bei gleichzeitigem Vorkommen von Uterus- und Scheidenkrebs und bei gleichen Veränderungen beider den Uteruskrebs ohne Weiteres für den primären. Am Leichentisch ist diese Unterscheidung in der Mehrzahl der Fälle nicht mehr möglich. Die Frage wäre nur durch zeitige clinische Untersuchungen, zu denen sich bekanntlich nicht oft Gelegenheit findet, zu beantworten. Wahrscheinlich aber kommen die primären Krebse des Vaginalgewölbes nicht so selten vor, als man gewöhnlich meint. — Andrerseits aber sprechen die mechanischen Verhältnisse an der Grenze von Uterus- und Scheidenhöhle dafür, dass hier gleiche Verhältnisse obwalten, wie an der Cardia, an der Bauhin'schen Klappe, an der Mund- und Afteröffnung u. s. w., wo überall schwer zu entscheiden ist, an welcher Stelle der gemeine oder Epithelialkrebs begann. Wunderbar freilich bleibt diesen Fällen gegenüber das Verhalten der Pyloruskrebse, welche bekanntlich äusserst selten oder nie auf den Zwölffingerdarm überschreiten.

Der nicht carcinomatöse Theil der Vagina zeigt vor dem Zerfall des Uterus-Scheidenkrebses meist keine oder geringe Veränderungen; nach Eintritt des letztern bietet er acute catarrhalische, in seltenen Fällen auch croupöse und diphtheritische Entzündungen, am häufigsten chronischen Catarrh dar. Alle diese Veränderungen sind vorzugsweise die Folgen der längern Stagnation der abfliessenden Flüssigkeiten (Krebssaft, Eiter, Blut, Jauche), vielleicht auch bisweilen localer therapeutischer Einwirkungen; dieselben sind bei gleichzeitiger Fistelbildung gewöhnlich in höherem Grade vorhanden. Bei Blasenscheidenfistel kommt bisweilen eine Incrustation der Scheidenoberfläche durch Harnsalze vor.

Der Krebs der Harnblase.

Die grosse Häufigkeit des vom Uteruscervix oder vom Vaginalgewölbe auf die Harnblase überschreitenden Krebses erklärt sich aus der gegenseitigen anatomischen Beziehung dieser Organe. Beim ausgewachsenen Weibe entspricht im Normalzustand die tiefste Stelle der sog. Excavatio vesico-uterina ungefähr der

Gegend des innern Muttermundes, so dass bei nicht gefüllter Harnblase ungefähr die untere Hälfte ihrer hintern Fläche in breiter und inniger Beziehung zur obern Scheidenhälfte wie zur Vorderfläche des Uterushalses steht. Hierzu kommt noch, dass bei Uteruskrebskranken die Harnblase verhältnissmässig selten eine grössere Ausdehnung annimmt. Letzteres ist Folge theils des vergrösserten Uterus und des Drucks auf die Blase, theils des oft vorhandenen Blasencatarrhs, theils des Ueberschreitens des Krebses auf das Bindegewebe zwischen Harnblase einer-, Uterus- und Scheide andrerseits. Endlich bilden sich nicht selten im Verlaufe des Uteruskrebses Adhäsionen zwischen Blasen- und Uterusserosa oder sind solche schon früher vorhanden; sie begünstigen wiederum das Fortschreiten des Krebses auf die Blase.

Die Häufigkeit des Harnblasenkrebses bei Uteruskrebs ergibt folgende Zusammenstellung. Derselbe fand sich in

Kiwisch's	63	Fällen	29mal	—	46 %					
Lebert's	39	„	6	„	—	15 %				
den Prager*)	59	„	25	„	—	42 %,	darunter	11mal	mit	Fistelbildung,
„ Wiener	24	„	8	„	—	33 %,	„	7 „	„	„ „
Credé's	14	„	7	„	—	50 %,	„	5 „	„	„ „
meinen**)	19	„	8	„	—	42 %,	„	5 „	„	„ „
Summa	218	„	83	„	—	38 %,	„	28 „	„	„ „

Es erscheint hiernach Cruveilhier's Ausspruch, wonach es selten ist, bei Krebs des Uterus den Grund der Blase nicht fast in seiner ganzen Ausdehnung am Krebs participiren zu sehen, übertrieben. Ob übrigens die auffallenden Differenzen obiger Zahlen wirklich zufällig sind oder ungenauer Untersuchung ihren Ursprung verdanken, lässt sich nicht entscheiden.

Der Krebs des Uteruscervix und des Vaginalgewölbes setzt sich gewöhnlich unmittelbar und continuirlich auf die Harnblase fort, so dass zuerst das Bindegewebe zwischen ihr und jenem, dann das intermusculäre Bindegewebe, hierauf das submucöse und schliesslich erst das Schleimhautgewebe krebsig entarten. Die Krebsinfiltration betrifft meist den grössern Theil der dem Uterus-

*) Die Fälle von Kiwisch und von Dittrich sind zum allergrössten Theil dieselben: Letzterer war pathologisch-anatomischer Prosector, während Ersterer Vorstand der Frauenabtheilung (in Prag) war.

**) Ich habe hierbei nur diejenigen Fälle gewählt, welche ich entweder selbst secirt habe oder bei deren Section ich gegenwärtig war. Die früher beobachteten Fälle habe ich hierzu nicht mit gerechnet, weil mir dazu die nöthigen Notizen mangelten.

BOSTON MEDICAL
JUL 24 1923
LIBRARY

und Scheidenkrebs anliegenden Fläche und setzt sich selbst über diese Stellen hinaus nach dem Scheitel, besonders aber nach den Ureterenmündungen fort. Die einzelnen Blasenhäute sind je nach der Ausbreitung des Krebses in ihnen bald noch als solche erkennbar, bald bilden sie eine ziemlich gleichmässige, speckähnliche oder markige, selten fibroidähnliche Masse. Auf der Schleimhautfläche der Harnblase finden sich nicht selten, bisweilen noch bevor sie überhaupt oder doch in ihren obern Schichten carcinomatös ist, kürzere oder längere, gefässhaltige Zotten, welche aber bisweilen nur Folge des Schleimhautcatarrhs sind.

Je nach der Beschaffenheit des Uteruskrebses ist auch der der Harnblase bald Markschwamm, bald Skirrhus, bald Epithelialkrebs.

In seltneren Fällen, besonders bei ganz oder vorzugsweise einseitigem Sitz des Uteruskrebses wird auch die Harnblase nicht an ihrer ganzen untern und hintern Fläche, sondern gleichfalls mehr einseitig krebsig infiltrirt. Vergleiche meinen Fall IV.

Meistens besteht der vom Uterus auf die Harnblase fortgeleitete Krebs in einer ziemlich gleichmässigen Infiltration aller Häute. Selten ist daneben eine Bildung von knotenförmig in die Blase vorragenden gewöhnlichen Krebsen oder von Zottenkrebsen vorhanden, welche aber dann gleichfalls mit dem primären Uterovaginalkrebs unmittelbar zusammenhängen. So in meinem Falle IV. Die gewöhnlichen Krebsknoten gehen vorzugsweise vom submucösen, die Zottenkrebse besonders vom eigentlichen Schleimhautgewebe aus. Letztere scheinen sich am häufigsten an den Mündungen der Urethra und der Ureteren zu entwickeln und so zu Canalisationsstörungen Anlass zu geben.

XIV. Sogenannter Skirrhus von Uterus, Vagina, Harnblase und Harnröhre.

56jähriges Weib, secirt den 28. Januar 1857. (Aus Herrn Dr. Ap. Meissner's Privatpraxis.)

Körper ziemlich abgemagert. Haut schmuziggelblich, nicht ödematös.

Kopf- und Brusthöhle durften nicht geöffnet werden.

Der Uterus ragte bis zum obern Rand des kleinen Beckens und erschien circa dreifach in allen Durchmessern vergrössert. An der vordern Fläche des Körpers fanden sich mehrere lange Adhäsionen; die hintere Fläche war an zahlreichen

Stellen mit dem Rectum verwachsen. — Nach Herausnahme der Genitalien und ihrer Umgebung aus der Beckenhöhle, wobei der Uterus an seiner hintern Fläche an der Verbindung mit der Scheide einriss, fand sich das Scheidengewölbe und die untere Hälfte des Gebärmutterhalses in ein circuläres, 1—$\frac{5}{4}$″ breites Geschwür verwandelt, welches mit einer reichlichen, etwas stinkenden, blutigeitrigen Flüssigkeit und einzelnen Gewebstrümmern bedeckt war. Nach unten ging das Geschwür an den meisten Stellen allmälig in die Vaginalschleimhaut über; nur stellenweise war es scharf begrenzt und letztere bildete einen mässig hohen, festen Wall. Nach oben ragte die obere Cervicalhälfte des Uterus mit ziemlich scharfer und glatter Fläche in das Geschwür herein. Der Geschwürsgrund war nach Abspülen der bedeckenden Flüssigkeit an wenigen Stellen glatt, an den meisten mit hirsekorngrossen, ziemlich regelmässigen, graurothen Granulationen und mit einzelnen $\frac{1}{3}$″ langen, unregelmässigen, schmuzigröthlichen, zottenähnlichen Fasern besetzt. Dieselbe Beschaffenheit zeigte auch der unterste, circa 1‴ breite Theil der Cervicalschleimhaut. Der Uteruskörper war circa dreimal grösser und seine Wände ungefähr eben so viel dicker, übrigens fest und ohne Abnormität. Die Schnittfläche des Cervix zunächst dem Geschwür war undeutlicher fasrig, mehr homogen, entleerte bei starkem Druck eine spärliche, rahmige Flüssigkeit; nur ihr unterster Theil war weicher und hing continuirlich mit den Zotten der Geschwürsfläche zusammen. Die Uterushöhle war normal; die Höhle des übrig gebliebenen Cervix war normal weit, ihre Falten waren verstrichen. — Die Harnblase war kindskopfgross. Ihre Wände waren in der obern Hälfte und vorn mässig verdickt, übrigens einfach hypertrophisch. Die Wände des hintern Theils hingegen, des Blasenhalses und der ganzen Urethra waren dort $\frac{1}{2}$, hier über 1″ dick, grauweiss, unregelmässig fasrig, beim Durchschneiden kreischend und entleerten gleichmässig über die ganze Schnittfläche einen spärlichen, grauweissen, rahmigen Saft. Nach rückwärts hingen die letztgenannten Theile ohne sichtbare Grenze mit der vordern Scheidenwand zusammen, welche bis nahe zum Introitus vaginae dieselbe Beschaffenheit darbot, sowie mit dem Uterus, von welchem sie nur undeutlich durch schlaffes Fettgewebe und kleine Gefässe geschieden waren. Die Vaginalschleimhaut erschien an den nicht geschwürigen Stellen auf Oberfläche und Schnittfläche normal, nur etwas weniger verschiebbar. Die Harnröhre war stark verengt; ihre Schleimhaut mit zahlreichen regelmässigen, feinwarzigen, grauröthlichen Zotten besetzt, welche in geringerer Zahl auch die Peripherie des Blasenhalses einnahmen; die Schleimhaut beider Theile hing auf der Schnittfläche continuirlich mit der schon genannten Fasermasse zusammen. Die übrige Blasenschleimhaut normal; die Einmündungen der Ureteren etwas weiter. — Ovarien und Tuben waren langfädig mit der Umgebung verwachsen, erstere übrigens atrophisch, letztere normal. Beckendrüsen überall normal. — Beide Ureteren und Nierenbecken etwas weiter. — Nieren etwas grösser, schlaff und weich; Kapsel etwas dicker, schwerer abziehbar; Rindensubstanz etwas breiter, von zahlreichen gelblichweissen, weicheren Streifen (Verfettung des Harncanälchenepithels) durchsetzt; Pyramiden normal. — Die übrigen Unterleibsorgane, namentlich auch das Rectum normal, blutarm.

Die Flüssigkeit der Geschwürsfläche enthielt in einer verhältnissmässig reich-

lichen flüssigen Substanz: mässig reichliche rundliche, ovale, keilförmige und ähnlich gestaltete Zellen von mittlerer Grösse, mit stark granulirtem, meist einige Fettkörnchen zeigenden Inhalt, mit einfachem, verhältnissmässig grossen Kern und Kernkörperchen; ziemlich viel Eiterkörperchen mit ein- bis 3fachem Kern; Zellen in höhern Graden der Fettmetamorphose; sehr reichliche Zellen, meist Krebs-, seltner Eiterzellen, in allen Stadien einfacher Atrophie; reichlichen einfachen und fettigen Detritus.

Die auf der Geschwürsfläche vorstehenden Zotten- oder Granulationen ähnlichen Körper waren theils wirkliche, den Hautgranulationen vollkommen ähnliche, scharf umschriebene, breit aufsitzende, meist undeutlich von Bindegewebe umgebene und mit den eben genannten Elementen bedeckte Capillarwucherungen; die Capillaren waren zum Theil colossal weit. Vollkommen ähnliche Gefässwucherungen fanden sich auch nicht vorstehend über den Geschwürsgrund, sondern in dessen Basis, bald sehr nahe der Oberfläche, bald etwas tiefer. Beiderlei Stellen entsprechend hatten die zuführenden Gefässe ganz auffällig an Weite und Zahl zugenommen. — Zum andern Theil kamen in ungleich geringerer Menge ähnlich gestaltete Körper vor, welche aber von einer mehrfachen Schicht spindelförmiger Zellen in regelmässiger Anordnung bekleidet waren; ihr Centrum bestand aus Bindegewebe und einzelnen, sich nicht weiter verästelnden Gefässen. — Zum kleinsten Theil fanden sich verschieden lange, unregelmässig gestaltete, zottige Körper, welche nur hie und da ein Gefäss enthielten, übrigens aus lockerem Bindegewebe bestanden, zwischen dessen Fasern Krebs- und Eiterzellen ähnliche, meist etwas verschrumpfte Körper, namentlich aber fettige und Eiweissmolecüle unregelmässig vertheilt lagen.

In den dem Geschwürsgrund zunächst liegenden Schichten fanden sich nur sparsame, meist aber sehr grosse, ovale, runde, am häufigsten spindelförmige, senkrecht auf dem Geschwür stehende Alveolen. Nur wenige waren nach dem Geschwür zu offen. Alle enthielten die obengenannten Krebszellen, meist in verschiedenen Stadien einfacher Atrophie. Daneben kamen an dem Uterusgeschwür Schichten vor, welche nach dem Geschwür zu keinerlei Granulationen zeigten; die hier unregelmässig zackig endenden Gewebe hatten zunächst dem Geschwür eine schmuzigröthliche Färbung und zeigten in einer homogenen, schleimähnlichen Grundsubstanz zahlreiche feine Fettkörnchen unregelmässig vertheilt; Alveolen oder einzelne Gewebe waren mit Ausnahme einzelner Capillaren nicht zu erkennen. Diese Beschaffenheit betraf die Theile zunächst der Geschwürsfläche in der Dicke von circa $\frac{1}{6}'''$ und hatte nach der Tiefe zu eine ganz unregelmässig zackige Begrenzung.

Weiter entfernt vom Geschwür fanden sich im Uterus nur einzelne, mittelgrosse, längliche Alveolen vor. Die Cervicalschleimhaut verhielt sich zunächst dem Geschwür gleich letzterem selbst; höher oben war sie ganz normal, enthielt deutliche, aber sehr sparsame Drüsen. Dagegen waren die Kerne ihres, sowie die des unterliegenden Bindegewebes und der organischen Muskelfasern bis ungefähr zum innern Muttermund zum grössten Theil fettig entartet. Alveolenbildung sah ich an allen diesen Stellen nirgends.

Das Geschwür der Scheide reichte nirgends in die Muskelhaut herein; dagegen war die Schleimhaut, wie man besonders an Durchschnitten der Ränder sah, sehr bedeutend verdickt. Die Papillen in der nächsten Umgebung des Scheidengeschwürs waren theils noch von Pflasterepithel überzogen, theils nicht; die meisten waren wenig länger, dagegen sehr dick, dadurch eng an einander liegend; ihre Gefässe hatten deutlich an Menge zugenommen. In den Schichten unter dem Geschwür, sowie unter dessen Rand fanden sich sparsame, aber meist grosse, runde Alveolen, meist erfüllt mit atrophirenden Krebszellen.

Die colossal verdickten Wände der Urethra und des vordern Vaginaltheils verhielten sich beide vollständig gleich. Sie bestanden hauptsächlich aus schwer faserbarem, langfasrigen, unregelmässig sich durchsetzenden, festen Bindegewebe mit reichlichen kleinen spindelförmigen, oft fettig entarteten Kernen. Nur in spärlicher Menge fanden sich Züge lockern Bindegewebes mit weniger zahlreichen sternförmigen Zellen. In ziemlicher Tiefe von beiden freien Oberflächen entfernt kamen Züge organischer Muskeln zum Vorschein, stets getrennt durch ungleich dickere Bindegewebszüge. Alveolen kamen in c. 20mal geringerer Menge vor. Sie lagen meist einzeln, selten zu 2 bis 3 neben einander und dann meist mittelst breiter Ausläufer communicirend; am häufigsten waren sie rund oder oval; ihr Durchmesser schwankte zwischen $\frac{1}{15}$ bis $\frac{1}{5}'''$. Ihren Inhalt bildeten zum allergrössten Theil atrophische Zellen und zelliger Detritus, seltner noch mehr oder weniger erhaltne Zellen. In der nächsten Umgebung der Alveolen lagen die Bindegewebskerne stets viel dichter, waren meist sehr klein, nur selten grösser, zellenähnlicher oder in Theilung begriffen. — An einzelnen Stellen des lockern Bindegewebes, namentlich in der Mitte zwischen Urethral- und Vaginaloberfläche, fand sich sehr reichliche Kernwucherung der sternförmigen Zellen und ihrer Ausläufer.

Die Schleimhaut der Urethra und des Blasenhalses war mit ziemlich reichlichen kurzen, bald einfach cylindrischen, bald an verschiednen Stellen kurze und schmale Ausläufer tragenden Zotten besetzt, deren Gewebe dem der Schleimhaut glich, meist eine deutliche Capillarschlinge, seltner ein mehr entwickeltes unregelmässiges Gefässnetz, nie Alveolen enthielt. Der Epithelüberzug war einige Tage nach der Section nicht mehr zu erkennen. In der Urethralschleimhaut fanden sich stellenweise deutliche kleine, meist einfach flaschenförmige Drüsen; einzelne derselben waren zu Colloidcysten geworden, wodurch sie an Durchschnitten getrockneter Präparate einige Aehnlichkeit mit Krebsalveolen hatten. In den obersten Schleimhautschichten fanden sich nur spärliche, übrigens meist grosse Alveolen; nach der Tiefe zu wurden sie zahlreicher, aber kleiner. Uebrigens war das Schleimhautgewebe normal beschaffen, nur sehr verdickt (erst in der Tiefe von c. 2‴ kamen Muskeln zum Vorschein) und seine Kerne vielfach fettig entartet; eigentliches Schleimhaut- und submucöses Gewebe waren nicht von einander zu unterscheiden. Ein besondrer Gefässreichthum nirgends sichtbar. — Die Schleimhaut des untern Theils der Harnblase enthielt sparsame, aber grosse Alveolen, war übrigens normal. Im submucösen Gewebe lagen viel reichlichere, aber kleinere Alveolen; die Bindegewebskörperchen waren alle schön entwickelt und zeigten die verschiedenen Stadien der

Alveolenbildung sehr deutlich. — Das submucöse Gewebe setzte sich continuirlich in die Muskelhaut fort und war in deren innersten Lagen ungefähr doppelt mächtiger als die Muskelbündel, während es nach aussen zu nur wenig vermehrt schien. Ueberall fanden sich in der Muskelhaut zahlreiche Alveolen: theils gross und mittelgross, rundlich, länglichrund, zackig, theils klein, die meisten nur mit atrophischen Zellen erfüllt, alle umgeben von dichten Bindegewebsfasern mit kleinen länglichen Kernen, erst weiter nach aussen von lockerem Bindegewebe mit sternförmigen Körperchen. In letzteren an vielen Stellen Kernwucherung.

In seltnern Fällen finden sich submucöse Krebsknoten in der Harnblase ohne gleichzeitigen Krebs der übrigen Blasenhäute.

22. Cruveilhier (Livr. XXVII. Pl. 2).

45jähriges Weib. Sog. Cancer aréolaire pultacé des etwas vergrösserten Uterus und der Scheide. Kleine fungöse Vegetationen am Os tincae. Die Harnblase zeigte auf ihrer Innenfläche eine Menge von Vorsprüngen oder Knoten, welche in dem submucösen Bindegewebe lagen; sie waren krebsiger Natur, aber ganz unabhängig vom Uteruskrebs; denn sie sassen an der vordern und hintern Fläche der Blase, am Grund oder Scheitel derselben. Krebs der meisten abdominalen und der subclavicularen Lymphdrüsen; Krebs in den Lymphgefässen. Dilatation der Ureteren, Nierenkelche und Becken; Atrophie der Nieren. Tuberculose der linken Lungenspitze; seröse Pneumonie der rechten Lunge.

Walshe (pag. 447) sah Aehnliches.

23. Dittrich (Pr. Vjschr. 1848. III, pag. 97)

sah bei einem 39jährigen Weibe bei Immunität des äussern Zellgewebes und der Muskelhaut unter und in der Schleimhaut der Harnblase eine ziemlich dicke medullare Krebsschicht liegen. Allgemeine Peritonitis in Folge des Durchbruchs der hintern Uterus- und Vaginalwand in den Douglas'schen Raum, trotzdem dass schon früher die Sförmige Schlinge zwischen Uterus- und Mastdarm herabgezogen, angelöthet und von aussen nach innen perforirt war. Retroperitonäaldrüsen bis wallnussgross, ziemlich frisch infiltrirt. An der vordern Wand der rechten Herzkammer nahe der Scheidewand ein wallnussgrosser Krebsknollen, der in die Höhle frei hereinragte. Linke innere Jugular- und Subclavialvene mit frischem Thrombus. Oedem der linken Oberextremität.

24. Dittrich (Ib. 1846. IV, pag. 158).

62jähriges Weib. Infiltration des ganzen Uterus mit einer derben, festen, speckigen Krebsmasse, die je näher der Vaginalportion, desto weicher und an letzterer exulcerirt war. Medullarkrebs der Ovarien, Tuben, des submucösen Gewebes der Harnblase. Beiderseitige hämorrhagische Pleuritis und Pericarditis. Eiterig zerfallne globulöse Vegetationen im linken Ventrikel.

25. Einen eigenthümlichen Krebs der Harnblase sah Loebl (Ztschr. d. Wien. Ae. 1844. I, pag. 496).

40jähriges Weib. Medullarkrebs der Vaginalportion, combinirt mit Krebs der Harnblase und Vagina, des untern Theils des Körpers des Uterus. „Das

Zellgewebe um den Hals der Harnblase mit einer consistenten grauweissen Masse infiltrirt, die an einzelnen Stellen durch die Schleimhaut in Gestalt grieskorngrosser Höcker in die Vesica hineinragte; das Peritonäum in der Beckenhöhle mit zahlreichen hanfkorn- bis erbsengrossen Krebsknoten besetzt.“ Die Niere, besonders die linke, sehr geschwollen, ihre Corticalsubstanz schmuzigroth entfärbt, von hanfkorngrossen Abscessen durchzogen, in der linken einzelne haselnussgrosse Eiterheerde; die Ureteren fingerweit sammt dem Nierenbecken von eitriger Flüssigkeit ausgefüllt. Rechtseitiges fibrinöses Pleuraexsudat.

Verhältnissmässig häufig tritt ein vom Uteruscervix oder Scheidengewölbe ausgehender Zerfall des Krebsinfiltrats der Harnblase ein, welcher zu einer Communication zwischen letzterer und ersterer führt (krebsige Blasenscheidenfistel). Die Häufigkeit beträgt ungefähr ein Drittel aller vom Uterus fortgesetzten Fälle von Blasenkrebs (siehe die Tabelle auf pag. 49).

Die Lage der Fistel wird gewöhnlich nicht genau angegeben; sie entspricht wahrscheinlich am häufigsten der Gegend der vordern Muttermundslippe, selten, wie Kiwisch (pag. 483) meint, der Gegend des innern Muttermundes, oder der Gegend an der Urethralmündung. — Ihre Grösse ist gleichfalls oft nicht näher bezeichnet: am häufigsten ist ihr Umfang ungefähr fingerdick, bisweilen kleiner, bisweilen aber grösser (thalergross), bis dahin, dass Blase und Uterus sammt Vaginalgewölbe eine einzige grosse Höhle bilden. Die Fistel ist meist genau rundlich, selten spaltförmig oder unregelmässig zackig. Ihre Ränder sind bald ziemlich glatt, und dabei entweder wulstig oder wie zugeschärft, und ähnlich länger bestehenden, nicht carcinomatösen Fisteln, in welchem Fall ihre Natur nur auf der Schnittfläche oder unter dem Mikroskop sicher zu bestimmen ist; bald sind die Ränder mit Krebswucherungen der zunächst liegenden Vaginal- oder Blasenschleimhaut besetzt; bald sind sie in brandigem Zerfall begriffen; bald mit Harnsalzen incrustirt; bald haben alle oder mehrere dieser Verhältnisse zugleich statt.

XV. Krebs des Uterus, der Scheide und der Harnblase; Zerstörung des Uterushalses, Blasenscheidenfistel. Thrombose der Venen der untern Extremitäten.

38jähriges Weib, secirt den 11. September 1857 (23 h. p. m. Jacobshospital). Körper klein, stark abgemagert. Haut schmuziggelblich. An beiden Un-

terschenkeln und Füssen schwaches Oedem. Spärliche blasse Todtenflecke. Unterhautzellgewebe fast fettlos. Musculatur spärlich, trocken.

Hirnhäute und Gehirn blutarm, sonst normal.

Larynx und Schilddrüse normal. — Linke Lunge frei, stark pigmentirt. Unteres Drittheil des obern Lappens luftleer, grauröthlich, granulirt, weich; auf der Schnittfläche reichliche dünnmilchige Flüssigkeit abfliessend. Uebriges Lungengewebe stark ödematös, blutarm. Rechte Lunge an den hintern Theilen stellenweise angeheftet. Gewebe stark ödematös. In zahlreichen Aesten beider Unterlappen, nicht an der infiltrirten Stelle des linken obern Lappens, das Lumen ganz erfüllende, graurothe, peripherisch ziemlich feste, central etwas weichere Gerinnsel. Bronchien normal. — Herzbeutel normal. Herz klein; linkerseits spärliche, rechts reichliche Faserstoffgerinnsel.

Der Fundus der Gallenblase ist an dem Pylorustheil des Magens fest angeheftet, etwas nach links und unten gezogen. Convexität der Leber stellenweise langfädig und fest mit dem Zwerchfell verwachsen. Leberkapsel überall fleckenweise stark getrübt und etwas verdickt. Lebergewebe blassgrauroth, fester; Acini klein. In der Gallenblase und im Anfangstheil des Ductus choledochus zahlreiche, letzteren zum Theil ganz verschliessende, bis kaffeebohnengrosse, rundlich polygonale, bläulichgrüne, feste Steine und etwas grauliche schleimige Flüssigkeit. Schleimhaut dieser Theile glatt, glänzend, graulichweiss, dicker. — Milz klein, fest, blutarm.

Magen normal. Ebenso Dünn- und Dickdarm. Am Endtheil des Ileum liegen 6 zweierbsengrosse, grauweisse, weiche Mesenterialdrüsen, welche auf der Schnittfläche etwas rahmigen Saft entleeren. (Derselbe zeigte neben den normalen Kernen stellenweise zahlreiche fettig entartete; keine Krebszellen ähnlichen Gebilde).

Rechte Niere normal gross, blass; Parenchym, Becken etc. normal. Linke Niere 2″ lang, glatt; Kapsel dicker, fester anhaftend; Oberfläche normal; Rinde viel schmaler, blass, glatt, ziemlich fest; Pyramiden kurz und breit; Becken, Kelche und Ureter stark erweitert; ihre Schleimhaut glatt, glänzend, unregelmässig verdickt; ihre Höhle leer.

Die innern Genitalien und die Blase äusserst fest mit der innern Beckenwand und unter einander verwachsen, beim Herausnehmen mehrfach zerreissend. Serosa dieser Theile unregelmässig getrübt, stellenweise pigmentirt und verdickt. In der Höhle der Scheide und des angrenzenden Uterustheils eine reichliche, missfärbige, grauröthliche, etwas stinkende, dünnbreiige, mit Flocken untermischte Flüssigkeit. Die obere Hälfte der Scheide bis zur Gegend des innern Muttermundes in ein einziges, unregelmässig zackiges Geschwür verwandelt. Die Wände desselben theils wenig, theils stärker (bis 3‴) erhaben, fest, auf der Schnittfläche glatt, spärlichen Saft gebend. Der Grund des Geschwüres grauweiss und grauröthlich, mit zahlreichen kürzern und längern, unregelmässig zottigen, weichen, beim Zerschneiden saftigen Wucherungen besetzt und mit der genannten Flüssigkeit bedeckt. Die untere Hälfte des Uterus fehlte vollständig, so dass die untere Fläche des Körpers einen Theil der Geschwürsfläche

bildete. Der angrenzende Körpertheil war auf dem Durchschnitt grauroth, glatt, etwas saftig. Vom obern Theil der Scheide führte ein über daumendickes regelmässig rundes Loch in der hintern und untern Blasenwand in deren Höhle. Die Ränder dieses Loches waren scharf umschrieben, schwach wulstig, grob granulirt; ihre Schnittfläche glich dem Durchschnitt des Scheidengeschwürs. Die Blase selbst sehr klein, in ihren Wänden stark verdickt; ihre Schleimhaut faltig, stellenweise injicirt und ecchymosirt. Harnröhre normal. Untere Hälfte der Scheidenschleimhaut mit unregelmässigen, graugelblichen, festern und mürberen Fasern bedeckt.

In der linken Vena cruralis ein am Schenkelring abgerundet beginnendes graurothes, die Höhle ganz erfüllendes Gerinnsel, welches vor dem Eintritt in die Profunda an einer zolllangen Stelle in eine graulichgelbe, dünnbreiige, eitrige Masse überging, in letzterer wieder die erstgenannte Beschaffenheit hatte und sich so in die gröbern Muskeläste fortsetzte. Ein ganz ähnliches, nur nirgends erweichtes Gerinnsel fand sich in der rechten Cruralvene und Profunda femoris.

Von der mikroskopischen Untersuchung hebe ich nur Folgendes hervor. Die Zellen waren grösstentheils lang und schmal, bald regelmässig cylindrisch, bald mehr spindelförmig, hatten einen hellen Inhalt, einen meist einfachen, langen, schmalen Kern ohne Kernkörperchen; in geringer Menge fanden sich sog. geschwänzte und runde Zellen mit rundem Kern. Dieselben lagen stets sehr dicht, ohne sichtbare Zwischensubstanz bei einander, was den Präparaten eine Aehnlichkeit mit dem sog. Carcinoma fasciculatum gab. Sie bekleideten in vielfacher Schicht die meisten der zottigen Massen auf dem Geschwürsgrund. Hier fanden sich ausserdem auch in den tiefern Lagen grosse nesterförmige Bildungen, welche central bald einen grossen colloidhaltigen Körper, bald eine grosse Mutterzelle mit zahlreichen Kernen oder kleinen runden Zellen, und peripherisch mehrere concentrisch angeordnete, lange, platte Zellen der erstgenannten Art enthielten. Der Papillarstamm war schmal und meist gefässarm. — Die in den Alveolen liegenden Zellen lagen ebenso dicht bei einander und liessen sich meist mit Erhaltung ihrer übrigens ganz unregelmässigen Anordnung ausdrücken. Die Alveolen waren meist länglichrund, seltner lang und schmal, oder regelmässig rund. Sie waren immer um so grösser, je näher sie der Geschwürsfläche lagen, standen nach dieser bisweilen offen, und ihr Inhalt hatte dann meist die sog. käsige Metamorphose eingegangen. Sie lagen stets in dem intermusculären Bindegewebe; die Muskeln selbst schienen enger zusammengedrängt, sonst aber normal. Nach dem Geschwür zu war das Stroma des Krebses meist undeutlich erkennbar, theils ziemlich gleichmässig schmutzigröthlich, theils durch Fett- und Eiweissmolecüle sehr stark granulirt. Die Alveolen reichten, allmälig kleiner und sparsamer werdend, bis 3‴ von der Geschwürsfläche im Uteruskörper.

Die Untersuchung der Scheide zeigte dieselben Zellen; die Alveolen waren meist grösser und unregelmässiger, stets in dem Bindegewebe zwischen den Muskelfasern liegend. Am Geschwürsrand setzten sich dieselben in der Muscularis weiter fort als in der Schleimhaut, welch letztere über krebsigen Partieen

meist normal war; stellenweise enthielt sie aber auch, besonders in den tiefern Schichten, grosse, in den obern stets kleinere Alveolen. Die Papillen dieser Stellen waren meist sehr lang, aber schmal, von normalem Epithel umhüllt.

Eine nähere Untersuchung des Randes der Blasenscheidenfistel ergab Folgendes, vorzugsweise nach Durchschnitten von in verdünnter Salpetersäure gekochten und dann getrockneten Präparaten. Der freie Rand zeigte: 1) zahlreiche, dicht neben einander liegende, kleine und mittelgrosse Alveolen von meist länglicher, bisweilen unregelmässig zackiger Gestalt; sie lagen meist in dem intermusculären Bindegewebe und erstreckten sich, allmälig abnehmend, ungefähr $\frac{1}{4}'''$ weit in die Blasenhäute herein; — 2) intermusculäres Bindegewebe in spärlicherer Menge als das alveolenhaltige, übrigens normal; — 3) organische Muskelbündel, welche am freien Rande gleichmässig schmuzigroth gefärbt, nicht fettig entartet, aber in ihrer feinsten Structur nicht deutlich erkennbar waren. Eine stärkere Gefässentwicklung schien nirgends vorhanden zu sein.

XVI. 74jähriges Weib, secirt am 19. October 1855 (Jacobshospital).

Grosser Marasmus. Oedem der untern Extremitäten. Emphysem der vordern, Oedem der hintern Lungentheile. Herz sehr fettreich. Arterienauflagerung. Rechtseitige Hydronephrose. Blasenuterusfistel von Fingerdicke; umgebende Blasenwände weisslich, markig infiltrirt. Vaginalportion carcinomatös zerstört; ebenso die untern Theile des Uteruskörpers. Vagina in den obern Theilen krebsig infiltrirt.

XVII. 53jähriges Weib, secirt den 30. October 1855 (Jacobshospital).

Mässige Abmagerung. Oedem der Beine, besonders des linken. Lungen in den Spitzen narbig, fest verwachsen. Rechter Leberlappen zungenförmig verlängert, Serosa stark verdickt. — Linke Niere etwas, rechte um die Hälfte kleiner. Kapsel verdickt, schwer abziehbar; Oberfläche fein granulirt. Corticalsubstanz schmal. Becken und Kelche, besonders rechterseits, sehr ausgedehnt durch trübe Flüssigkeit. Harnblasenwände verdickt; Schleimhaut dunkelroth, mit schmierigem, bis $\frac{1}{2}'''$ dicken, schmuziggrauen, leicht abspülbaren, stinkenden Beleg. Am mittleren Theil der hintern Wand ein unregelmässig rundliches, zehnneugroschenstückgrosses Loch, welches in den untern Theil des Cervix uteri mündete. Uterus unbeweglich, ringsum fest verwachsen. Untere zwei Drittel sowie der oberste Scheidentheil in ein grosses zottiges Krebsgeschwür verwandelt. Der noch vorhandne Theil des Uterus ist doppelt dicker. Lumbaldrüsen grösser, nicht krebsig. — Aeltere Gerinnsel im obern Theil der linken Vena cruralis u. Saphena magna.

XVIII. 71jähriges Weib, secirt den 16. Januar 1856 (Jacobshospital).

Starker Marasmus. Hirnhäute getrübt. Emphysem und Oedem der Lungen. Linker Ventrikel etwas dicker. Mässige Arterienauflagerung. — Schwache Hydronephrose beiderseits. Uterus ringsum verwachsen. Körper grösser, uneben, mit mehreren weissgelben, bis zur Peripherie reichenden, kleinen, fibrösen Knoten besetzt. In seiner Höhle ein kleinhaselnussgrosser Cystenpolyp. Uterushals gleich dem Scheidengewölbe vollkommen krebsig zerstört. Fünfneugroschenstückgrosse krebsige Communication zwischen Scheidengewölbe und hinte-

rer Blasenwand. Blasenschleimhaut mit croupösem Exsudat belegt. Chronischer Magencatarrh; nahe dem Fundus an der hintern Wand eine grosse ältere Narbe von perforirendem Magengeschwür.

XIX. Fall des Herrn Prof. Credé.

42jähriges Weib. Grosses Krebsgeschwür von der Mitte des Uteruskörpers bis nahe zum Scheideneingang. Perforation desselben in die Harnblase nahe der Urethralmündung.

26. Loebl (Ztschr. d. Wien. Ae. 1845. II, pag. 65).

In einem Falle von gemeinem Uteruskrebs war die Harnblase sammt der Scheide und dem Uteruskörper zu einem gemeinschaftlichen, einen zottigen Brei enthaltenden Cavum zusammengeflossen und hierdurch der letztere aus seiner Verbindung mit dem Hals grösstentheils gelöst.

In seltneren Fällen entstehen abnorme Communicationen zwischen Harnblase und Scheidengewölbe durch brandigen oder jauchigen Zerfall der krebsig infiltrirten Häute, bisweilen selbst durch Gangrän der normalen Blasenhäute. Siehe Dittrich's Fälle 10 und 11.

Nach Walshe (pag. 447) sah Warrens durch den blossen Druck einer in die Vagina vorragenden Geschwulst Perforation der Blase entstehen.

Der nicht vom Krebs befallene Theil der Harnblase zeigt in vielen Fällen die gewöhnliche Hypertrophie der Häute. Dieselbe ist oft wahrscheinlich schon vor dem Uebergang des Krebses auf die Blase vorhanden und Folge des chronischen Blasencatarrhs; andremal ist sie Folge der Krebsinfiltration selbst, welche bei grösserer Ausdehnung und namentlich bei Ergriffensein des Urethraltheils der Blase eine erschwerte Harnentleerung bedingt.

Der nicht carcinomatöse Theil der Blasenschleimhaut zeigt fast stets catarrhalische, bisweilen auch croupöse und diphtheritische Entzündung.

Die Harnblase ist bei Krebs gewöhnlich zusammengezogen, selten erweitert; bei Fistelbildung ist sie stark verkleinert, bis zur Grösse einer Wallnuss.

Die Mündungen der Ureteren sind nicht selten verengt (siehe unten). Bisweilen ist auch die Mündung der Urethra enger, namentlich bei Blasenscheidenfisteln, oder selbst ganz verschwunden, wie in einem meiner Fälle.

Der Inhalt der Harnblase differirt je nach dem Zustand ihrer Schleimhaut, dem der Ureteren und der Nieren, sowie nach der Art des Krebses und dessen Metamorphosen. Er ist normal, oder eitrig, oder jauchig, oder blutig.

XX. 29jähriges Weib, secirt am 25. Mai 1855 (Jacobshospital).

Aeusserste Abmagerung. — In der Bauchhöhle eine mässige Menge grünlichgelber Flüssigkeit mit einzelnen Flocken. — Linkes Nierenbecken eigross; Niere um die Hälfte kleiner. Blase sehr ausgedehnt. Inhalt wässrigblutig, mit einem Blutcoagulum von Mannsfaustgrösse. Blase hinten und rechts mit Uterus und kleinem Becken fest verwachsen; dem entsprechend die Wand verdickt, stellenweise höckrig und 1″ vor der Mündung in die Urethra halbneugroschengross exulcerirt. Lumbardrüsen krebsig entartet. Uterus im Körper etwas grösser, mit der Umgebung verwachsen. Portio vaginalis und Mutterhals vollkommen verschwunden; Geschwürsfläche missfärbig, stinkend, breiig, allmälig in das normale Gewebe übergehend. Linke Tuba taubeneigross, mit eitrig-seröser Flüssigkeit erfüllt.

Der Krebs des Mastdarms.

Nächst der Harnblase erkrankt am häufigsten der Mastdarm durch Ausbreitung des Uterus-, oder und häufiger des Vaginalkrebses carcinomatös. Eine unmittelbare Fortsetzung des Uteruskrebses auf den Mastdarm findet nur in den seltneren Fällen statt, wo die Excavatio recto-uterina so flach ist, dass sie den untern Theil des Uterus nicht erreicht, oder wo beide Organe durch dichte Pseudomembranen oder durch unmittelbare Verwachsung untereinander zusammenhängen. In der grössern Zahl der Fälle aber ist die genannte Excavation so tief, dass ihr unteres Ende noch unter dem freien Rande der hintern Muttermundslippe liegt und dass sich der Krebs nur von der Vagina aus unmittelbar auf das Rectum fortsetzen kann.

Die Häufigkeit des Mastdarmkrebses bei Uteruskrebs ergibt folgende Zusammenstellung. Derselbe fand sich in

Kiwisch's	73	Fällen	11mal	— 15% —,	darunter	8mal	mit	Fistelbildung,
den Prager	59	„	14 „	— 24% —,	„	10 „	„	„
den Wiener	24	„	4 „	— 17% —,	„	3 „	„	„
Credé's	14	„	2 „	— 14% —,	„	2 „	„	„
meinen	19	„	2 „	— 11% —,	„	1 „	„	„
Summa	189	„	33 „	— 16% —,	„	24 „	„	„

Hieraus ergibt sich beim Vergleich mit dem fortgesetzten Harnblasenkrebs,

dass das Rectum ungefähr halb so oft krebsig infiltrirt wird, als die Harnblase, dass aber viel häufiger Fistelbildung erfolgt als bei letzterer.

Die Krebsinfiltration des Rectum betrifft fast stets den dem obern Scheidendrittel entsprechenden Theil desselben, selten tiefere, noch seltner höhere Portionen. Die Ausdehnung der Infiltration ist gewöhnlich geringer als an der Blase. Die einzelnen Häute erkranken in derselben Weise wie bei der Harnblase: am dicksten ist die Infiltration gewöhnlich im submucösen Rectumgewebe, so dass in seltnen Fällen wirkliche Canalisationsstörungen zustandekommen. Das Bindegewebe zwischen den Muskeln wird gleichfalls bisweilen so beträchtlich infiltrirt, dass die dazwischen liegenden, meist hypertrophischen Muskelfasern auf Durchschnitten dasselbe wie in einzelne Fächer theilen (so dass für das blosse Auge ähnliche Bilder entstehen, wie bei Durchschnitten des hypertrophischen Magens oder Darmcanals). Die Schleimhaut selbst zeigt sowohl über den infiltrirten Partien, als an deren Seiten oft eine Bildung kleinerer oder grösserer, gefässhaltiger Zotten.

Eine einseitige Krebsinfiltration der Mastdarmhäute kommt selten vor. Ebenso finden sich selten Zottenkrebse oder submucöse Krebsknoten ohne gleichzeitige Krebsinfiltration der übrigen Mastdarmhäute.

Fälle von Mastdarmkrebs ohne Perforation sind an andern Stellen mitgetheilt.

In nicht seltnen Fällen des consecutiven Mastdarmkrebses ohne schon bestehende Fistelbildung findet man doch die Perforation, namentlich die durch Sphacelescenz des Krebsinfiltrats, nahe bevorstehend.

Vergleiche Dittrich's Fall 10.

Ungefähr in zwei Dritteln aller zur Section kommenden Fälle von consecutivem Mastdarmkrebs kommt eine Communication zwischen Scheide und Rectum vor. Ihre Lage entspricht gewöhnlich der Mitte der carcinomatösen Stelle, ist übrigens meist nicht näher angegeben. Die Fistel ist häufig einfach, nicht selten auch doppelt oder selbst dreifach (z. B. in meinem Falle XXI), in welchem Fall die Fisteln meist über-, selten nebeneinanderliegen. Ihre Grösse ist am häufigsten groschengross, selten thalergross und

darüber, häufig auch sehr gering. Die Gestalt der Fistel ist bald regelmässig rundlich, bald aber ganz unregelmässig; die Ränder sind im erstern Fall bald wenig, bald stark infiltrirt, im letzteren meist zottig, unregelmässig, weich.

Die Fistel ensteht bald durch einfachen Zerfall der carcinomatösen Gewebe und ihre Bildung geschieht dann langsamer, bald durch Uebergreifen der Sphacelescenz des Uterusscheidengeschwürs auf die carcinomatösen, sehr selten auf die normalen Mastdarmhäute.

XXI. Krebs des Uterus, der Vagina, des Mastdarms und des Ovariums; krebsige Scheidenmastdarmfistel. Lungentuberkulose in allen Stadien.

49jähriges Weib, secirt den 4. Februar 1857 (Jacobshospital).

Körper mittelgross, mässig abgemagert; Haut dünn, bleich. Hirnhäute stark ödematös. Hirnsubstanz blutarm, sonst normal. Hirnarterien stellenweise verkalkt. — Larynx und Schilddrüse normal.

Rechte Lunge allseitig kurz und stellenweise untrennbar verwachsen; Pleura bis $\frac{1}{2}'''$ dick, schwielig. Lunge ungefähr um die Hälfte kleiner. Oberer Lappen in eine einzige grosse Caverne verwandelt, deren Innenfläche einen gelblichen schmierigen Beleg zeigte und zahlreiche bis federdicke, einfache oder verästelte, verändertes Blut oder graue, kreidige Massen einschliessende Stränge enthielt. Die Umgebung der Caverne grau und bläulich gefärbt, glatt, schwielig, wenig feucht, luftleer. Unterer Lappen von zahlreichen einzelnen oder in Gruppen stehenden, miliaren, meist obsoleten Tuberkeln durchsetzt. — Rechter oberer Lappen allseitig fest verwachsen. Dieselbe Veränderung wie linkerseits nur in geringerem Grade; das übrige Gewebe von zahlreichen ältern Miliartuberkeln durchsetzt. Mittlerer und unterer Lappen stark emphysematös, mässig viele haselnuss- und darüber grosse Gruppen meist obsoleter, einzelner dazwischen liegender frischer Miliartuberkel in schwieligem Gewebe enthaltend. — Beiderseits an der Lungenwurzel ziemlich viele stark vergrösserte, bläulichschwarze, zum Theil gallertig infiltrirte Bronchialdrüsen. Schleimhaut der grössern Bronchien stark geröthet und geschwollen, und gleich der der kleinern mit reichlichem schleimeitrigen Beleg. Zahlreiche Bronchien von der 3. Ordnung an stark gleichmässig erweitert. In Stamm und Aesten der linken Lungenarterie graurothe, mürbe, das Lumen derselben zu einem Drittel ausfüllende Gerinnsel, längs deren stellenweise frisch geronnenes, dunkelrothes Blut lag.

Im Herzbeutel etwas Serum. Herz etwas breiter. Linker Ventrikel etwas dicker. Mitralklappe am Segel und an einzelnen Sehnenfäden stark verdickt. Aortenklappen theils etwas kürzer, theils verdickt. Endocardium linkerseits in der Klappennähe schwach getrübt. Rechtes Herz etwas weiter, mit frisch geronnenem Blut stark erfüllt.

Leber im rechten Lappen bis zum Eingang des kleinen Beckens reichend, stellenweise durch Adhäsionen an das Zwerchfell geheftet; linker Lappen normal. Lebersubstanz auf Oberfläche und Schnittfläche muskatnussartig, deutlich körnig, etwas fester. Die Gallenblase lag grösstentheils auf der obern Fläche des rechten Lappens in einer deutlichen Vertiefung desselben; sie war gross, mit reichlicher dunkler, dickflüssiger Galle und zahlreichen kleinen Steinen erfüllt.

Milz um die Hälfte grösser, stellenweise mit der Umgebung verwachsen. Substanz weich, dunkel, blutarm; Follikel vergrössert.

Der Magen stand ziemlich senkrecht, indem sein Pylorustheil, ohne durch Adhäsionen fixirt zu sein, unterhalb des Nabels lag, war übrigens aber normal. Darmcanal, mit Ausnahme des Rectum, sowie die Mesenterialdrüsen ohne Abnormität.

Rechte Niere und Ureter normal. — Linke Niere kleiner; Rinde schmaler, bleich, fester; Pyramiden kürzer und breiter. Becken und Kelche durch flockigen Urin sehr stark ausgedehnt und allmälig in den daumendicken Ureter übergehend. Letzterer wurde $\frac{5}{4}''$ über der Harnblase so eng, dass kaum die feinste Sonde durchkonnte. Am untersten Theil der Erweiterung ragte ein $3'''$ langer, kolbenförmiger, platter Körper herein; derselbe setzte sich durch die enge Stelle, allseits mit der Innenfläche des Ureters verwachsen, fort, war hier grauröthlich, ziemlich fest, schmal, abgeplattet, und ragte wiederum $1\frac{1}{2}'''$ lang kolbenförmig in die Harnblase herein. Die Häute des Ureters waren, der Verengerung entsprechend, mit Ausnahme der glatten, längsfaltigen Schleimhaut grauröthlich, weich, saftig. — Die Harnblase mässig ausgedehnt; Schleimhaut normal; Muskelhaut balkenförmig hypertrophisch.

Der Uterus war vorn fest und kurz mit der Harnblase, hinten aber durch 2 längere Adhäsionen mit dem Mastdarm verwachsen. Seine untere Hälfte fehlte ganz. Statt ihrer und des Scheidengewölbes fand sich ein grosses, unregelmässig zackiges, ziemlich scharf begrenztes Geschwür, dessen Grund grau gefärbt, unregelmässig zottig und mit einer dünneitrigen, grauröthlichen, stinkenden Flüssigkeit bedeckt war. Die Geschwürsränder nach der Scheide zu waren wenig erhaben, grauröthlich, ziemlich weich, auf dem Durchschnitt rahmigen Saft entleerend. Die übrige Vagina normal. Die Schnittfläche des Uterusgeschwürs war grauröthlich, weich, glatt, feucht; beim Darüberstreichen quollen zahlreiche kleine weissliche Tropfen hervor, welche alsbald zu einer milchigen Masse zusammenflossen. Von der hintern Wand des Uterusgeschwürs ragte in das Scheidengewölbe herein ein zolllanger, kleinfingerdicker, oberflächlich zottiger, auf dem Durchschnitt gleich den untersten Uteruspartien infiltrirter Zapfen. Der Uteruskörper war allseitig vergrössert und besonders an der hintern Wand fast dreimal dicker. Die doppelt grosse Uterushöhle erfüllte gelblicher, dicker Schleim. Die Schnittfläche des Scheitels zeigte keine besondre Abnormität; der Uebergang in die infiltrirten untern Partien war ein ganz allmäliger. — Die rechte Tuba sammt Ovarium, sowie die linke Tuba waren durch dichtes Bindegewebe fest an die Seitentheile des Uterus angelöthet; ihre Höhlen waren

unregelmässig erweitert, zeigten zahlreiche Knickungen und enthielten dieselbe Substanz wie die Uterushöhle. Das rechte Ovarium normal; das linke anderthalb wallnussgross, grösstentheils in eine grauweisse, glatte, mässig feste, auf dem Durchschnitt spärlichen rahmigen Saft gebende Masse verwandelt. — Die Venen um den Uterus ungleichmässig erweitert und zahlreiche über erbsengrosse Kalkkörper, sowie eben solche weiche, rothe und graue, geschichtete Gerinnungen in allen Stadien der Verkalkung enthaltend. Das Geschwür an der hintern Scheidenwand communicirte durch drei Oeffnungen mit dem Rectum. Die eine derselben war thalergross, unregelmässig zackig, der Rand theils krebsig infiltrirt, theils nur aus Schleimhautgewebe bestehend, die beiden andern waren hirsekorn- und linsengross, übrigens ähnlich beschaffen. Die Umgebung dieser Löcher an der freien Schleimhautfläche des Rectum war in weiter Ausdehnung von zahlreichen kleinen, Zotten oder Warzen ähnlichen, bis $1\frac{1}{2}'''$ langen Körpern besetzt. — Die Beckendrüsen waren mässig vergrössert, mässig fest; ihre Schnittfläche feucht, ohne rahmigen Saft.

Mikroskopische Untersuchung.

Feine Durchschnitte frischer, sowie in Essig oder verdünnter Salpetersäure gekochter Präparate zeigten die schönste alveoläre Structur. Die Alveolen waren von länglicher Gestalt, einzelne bis $\frac{1}{2}'''$ lang und durchschnittlich $\frac{1}{25}'''$ breit. Neben den einfach cylindrischen Alveolen fanden sich zahlreiche mit seitlichen kürzern oder längern Ausbuchtungen, gabelförmige, sternförmige etc. Die runden oder ovalen Alveolen waren fast stets als Quer- oder Schiefschnitte der cylindrischen nachzuweisen, wie man theils unmittelbar, theils an ihrem Durchmesser erkannte. Die schmalern Alveolen waren besonders in den oberen Uterustheilen nicht selten regelmässig varicös. — Die Alveolen lagen meist in dem Bindegewebe zwischen Muskelbündeln; häufig schienen sie innerhalb letzterer selbst zu liegen, in welchem Falle aber meist nach längerem Manipuliren ein schmaler Bindegewebssaum nachweisbar war. Ihre Vergrösserung geschah nicht nur längs der Muskelbündel, sondern bisweilen auch rund um sie herum, indem man bisweilen mitten in einem Alveolus oder entsprechend einer Ausbuchtung desselben ein querdurchschnittenes Muskelbündel sah. Stroma und Alveolen fanden sich durchschnittlich in gleicher Quantität.

Den Inhalt der Alveolen bildeten Zellen mit äusserst sparsamer Zwischensubstanz. Die Zellen waren klein oder mittelgross, meist von cylindrischer Gestalt in den verschiedensten Modificationen, selten rundlich; ihr Inhalt war starkkörnig, oft von feinen Fettkörnchen durchsetzt; der Kern mittelgross, meist oval, am häufigsten einfach, selten doppelt und mehrfach. Die Zellen lagen meist zu mehreren beisammen, ähnlich Darmepithel. Sie lagen fast stets in der peripherischen Schicht der Alveolen in derselben Regelmässigkeit, während sie nach dem Centrum zu ohne Ordnung, aber gleichfalls dicht bei einander lagen. Die peripherischen cylindrischen Zellen hatten bisweilen 2 Kerne; einigemal sah ich ebendaselbst unzweifelhafte Theilungen der Zellen, selten Mutterzellen; die centralen Zellen waren selten cylindrisch, fast stets mehr oder weniger rundlich. Diese Verhältnisse waren ebensowohl an feinen Durchschnitten, als an

dem Saft leicht zu constatiren, da letzterer häufig die Gestalt des Alveolus in aller Regelmässigkeit wiederholte.

Nach dem Uterusscheitel zu waren die Alveolen schmaler und viel sparsamer. Endogene Bildungen in Bindegewebskörperchen sah ich nirgends. Das Uteringewebe war daselbst reicher an Bindegewebe, als normal. — Die Geschwürsfläche des Uterus zeigte reichlichere und grössere Alveolen meist mit derselben Zellenordnung, spärlicheres Stroma. Das Geschwür selbst bot nichts Besonderes dar.

In dem Grunde des Scheidengeschwürs, welches sich überall bis in die Muskelhaut hineinstreckte, fand sich die gewöhnliche alveoläre Anordnung; die Zellen waren meist undeutlich cylindrisch, aber gleichfalls fest mit einander zusammenhängend. Auch in dem Geschwürsrand fand ich die am Uterus beschriebene Form der Alveolen mit der eigenthümlichen Zellenordnung. — Die Umgebung des Scheidengeschwürs, das Uterusgeschwür selbst, sowie die Schleimhaut um die Oeffnungen im Mastdarm zeigten eine reichliche Bildung verschieden langer, meist schmaler, gefässloser oder gefässreicher Zotten. Einen Zellenüberzug sah ich nicht mehr an ihnen, da ich hiernach erst am Spirituspräparat suchte. — Die Geschwulst des Ovariums unterschied sich nicht wesentlich von dem Scheidengeschwürsrand. — In den Beckendrüsen fand ich nur Hypertrophie vorwiegend des Drüsensaftes.

XXII. 28jähriges Weib, secirt den 7. November 1853.

Aeusserste Abmagerung. Hühnereigrosse Cyste am untern Theil der linken Niere. Kelche und Ureter sehr erweitert. Krebs der hintern Blasenwand. Vaginalportion und angrenzender Cervix durch Krebs vollkommen zerstört. Hintere Vaginalwand oben perforirt und gleich der vordern Mastdarmwand krebsig infiltrirt.

XXIII. Fall des Herrn Prof. Credé.

65jähriges Weib. Krebsgeschwür des obern Theils der Vagina und des untern Theils des Uterus; beide sowie die ganze Vagina mit Harn- und Kalksalzen krustenartig überzogen. 2‴ dicke Communication des Geschwürs mit der Harnblase. Krebsinfiltration der vordern Mastdarmwand und sehr feine Communication des Mastdarms mit der Scheide.

XXIV. Carcinomatöse Verschwärung des Uteruscervix und der Vagina; Krebsinfiltration des Mastdarms mit Fistelbildung, der Beckenlymphdrüsen, der Harnblase. Uterusfibroid.

Spirituspräparat aus der Sammlung des Trier'schen Instituts.

Der Uterus war 4″ lang, entsprechend breit, aber dicker als normal. Sein in die Vagina reichender Theil, sowie der grösste Theil der vorhandnen, 3½″ langen Vagina (mit Ausnahme eines an der Vorderwand befindlichen, c. zollbreiten Streifens) bilden ein scharf begrenztes Geschwür mit theils wenig erhabnen, theils bis 2‴ hohen Rändern. Der Grund desselben ist theils unregelmässig uneben, theils mit bis zolllangen, unregelmässigen, markigen oder zottigen

Stücken besetzt. Am Scheidengewölbe geht das Geschwür ringsherum und führt an dessen hinterer Wand durch ein daumendickes, regelmässig rundes Loch in das Rectum. In der Umgebung dieses Loches liegt zwischen dem Grund des Scheidengeschwürs und der Mastdarmschleimhaut eine über zolldicke, gelbliche, bröckligweiche Masse, in deren Mitte man auf dem Durchschnitt die Grenze zwischen Rectum und Scheide noch an einer $\frac{1}{4}-\frac{1}{3}'''$ dicken, fibrösen Linie erkennt, von welcher in senkrechter Richtung und in regelmässigen Zwischenräumen von c. $\frac{3}{4}'''$ dünne, glatte Streifen nach der Mastdarmschleimhaut zu laufen. Der lange senkrechte Streifen entspricht der äussern Muskellage des Mastdarms und dem letztern an die Scheide heftenden Bindegewebe, während die davon abgehenden Streifen die hypertrophischen Ringmuskelfasern des Rectums darstellen. Die Mastdarmschleimhaut in der Ausbreitung jener Fremdmasse feinwarzig. Das Mastdarmlumen war namentlich unmittelbar über der Fistel sehr stark verengt. — Die Harnblase war kurz und straff mit der Scheide verwachsen, und enthielt nahe der Urethralmündung einen halbkuglig vorragenden, halbkirschengrossen Knoten von ähnlicher Beschaffenheit der Schnittfläche, wie die Masse zwischen Scheide und Mastdarm. Am untern Ende der Excavatio vesico-uterina fand sich eine gleiche, knollenförmige, über 1″ im Durchmesser haltende Masse.

Scheinbar gerade in der Mitte des kugligen Uteruskörpers lag ein ovales, 2″ langes, $1\frac{1}{2}''$ dickes, scharf umschriebenes Uterusfibroid mit mehrfacher concentrisch geschichteter Peripherie und einem vielfach verfilzten Centrum. Das Fibroid sass aber bei genauerer Betrachtung näher dem linken Uterushorn, wodurch auch die linke Uterushälfte über 1″ höher stand als die rechte und die Uterushöhle ganz an den rechten Rand des Uterus hinüber gedrängt war.

Linkes Ovarium sammt Tuba normal. Die rechte Tuba inserirt sich 3″ entfernt von der linken und $1\frac{1}{2}''$ tiefer, als diese. Das rechte Ovarium liegt an der hintern Uterusfläche, theils mit ihr, theils mit dem Knoten zwischen Blase und Cervix verwachsen. Das Rectum lag ungefähr $1\frac{1}{2}''$ weiter nach links als normal. In der ganzen Umgebung des untern Uterus reichliche, lipomähnliche Fettmassen.

Die mikroskopische Untersuchung ergab einen der ersten Form des Markschwamms ganz analogen Bau des Uteruskrebses wie der consecutiven Krebse.

27. Dittrich (Pr. Vjschr. 1847. II, pag. 126).

52jähriges Weib. Gemeiner Uterusscheidenkrebs mit Verschwärung der Vaginalportion. Submucöse Krebsinfiltration der Harnblase. Thalergrosse carcinomatöse Scheidenmastdarmfistel. Acuter Darmcatarrh, Anämie, Hydrops.

28. Id. (Ibid.)

42jähriges Weib. Sphacelescirender Uterusscheidenkrebs. Submucöse Krebsinfiltration der Harnblase. Thalergrosse Scheidenmastdarmfistel. Hydronephrose. Anämie.

In seltnern Fällen tritt eine Verjauchung des obern Theils des carcinomatösen Uterus oder der krebsigen Harnblase oder von

ebensolchen Beckendrüsen ein, welche später eine Perforation des carcinomatösen Rectums oberhalb des Douglas'schen Raumes oder in diesem selbst und also gleichfalls abnorme Communicationen zur Folge hat.

Vergl. Loebl's Fall.

Carcinomatöse Blasen-Scheiden-Mastdarmfisteln und sogenannte krebsige Kloaken

kommen selten vor, ungefähr in 3 bis 4 Procent von Uterusscheidenkrebs. Dies steht im Verhältniss zu der Seltenheit von gleichzeitigem Krebs der Harnblase und des Mastdarms, sowie von Krebs der Harnblase mit krebsigen Scheidenmastdarmfisteln und umgekehrt. — Nicht selten communiciren mit dem Scheidengewölbe noch grössere Höhlen, welche durch Absackung gewöhnlich eitriger Beckenexsudate oder durch Verjauchung krebsiger Lymphdrüsen oder selbst des Periosts entstehen. Die Innenfläche solcher ist dann gleich der der Harnblase, der Scheide, des Uterus und des Mastdarms in eine grosse einfache oder verschiedentlich ausgebuchtete Höhle mit jauchigem, bisweilen noch urinösen und fäcalen Inhalt und mit der ebenbeschriebenen Beschaffenheit der Innenfläche umgewandelt.

XXV. Krebs des Uterus und der Scheide mit Geschwürsbildung, der Harnblase und des Mastdarms mit Perforation in beide, der Beckendrüsen; Krebsknoten im Uteruskörper. Thrombose der Vena iliaca dextra und der Cava inferior.*)

55jähriges Weib, secirt am 4. Februar 1856 (Jacobshospital).

Die untere Hälfte des Uterus fehlte ganz; das übrig gebliebene Stück war nur 4 Cm. lang, aber fast 7 Cm. dick. Das bis zum untern Ende des Uteruskörpers reichende Geschwür, welches in die gleichfalls krebskranken Häute der Harnblase und des Mastdarms perforirt war, hatte eine schwärzlichgrüne Farbe und zeigte zahlreiche hirsekorngrosse Erhabenheiten. Es war von einem pseudomembranösen Secret bedeckt, welches sich fetzenweise abziehen liess und die vorhandenen grösseren Vertiefungen der Fläche ausglich. Zunächst dem Geschwür war auf dem Durchschnitt die Uterussubstanz in einer Breite von $1\frac{1}{2}$ Cm. eigenthümlich schmuziggrün gefärbt, sehr hart, beim Schnitt kreischend, es liess sich nur eine sparsame röthlich gefärbte, seröse Flüssigkeit abschaben. Am Scheitel des Uterus, bis an die Serosa reichend, lagen drei bis haselnussgrosse

*) Aus dem Arch. f. phys. Heilk. 1857, pag. 163.

weisse Stellen, welche auf der Schnittfläche weiss und gefässlos, sehr fest erschienen und aus denen gleichfalls nur ein spärliches helles Serum auszudrücken war. — Die Drüsen der hintern Beckenwand waren theils einfach hypertrophisch, theils krebsig. Thrombose der Vena iliaca dextra und ihrer Aeste, sowie des untern Theils der Cava. Rechtseitige Hydronephrose. Schlaffe Pneumonie des rechten untern Lappens. Mässig feste Verwachsung des Herzens mit dem Herzbeutel. Aeusserste Abmagerung, starkes Oedem des rechten Beins.

Die Structur des Krebses war deutlich alveolär, nur hatten die Alveolen zum Theil sonderbare cylindrische, conische, drüsengangähnliche Gestalten. Der Alveoleninhalt war deutlich zellig. Die Zellen hingen sehr fest an einander, so dass sie häufig die vollkommene Gestalt des Alveolus wiedergaben. Sie waren meist klein, von runder, rundlicher, länglichrunder, keilförmiger und cylindrischer Gestalt; ihre Membran war derb, ihr Inhalt wolkig oder fast homogen. Sie enthielten einen fast stets einfachen, mittelgrossen Kern mit Kernkörperchen. Das Stroma, dessen Masse von der der Zellen übertroffen wurde, war zum grössern Theil festes wellenförmiges Bindegewebe mit spärlichen Kernen; zum kleinern Theil bestand es aus spindelförmigen Zellen, stellenweise wahrscheinlich auch aus organischen Muskelfasern. Letztere waren in $\frac{1}{24}$—$\frac{1}{6}$ Mm. breite Züge angeordnet; sie waren ziemlich lang, hatten stumpfe, unregelmässige oder sich ganz allmälig ausspitzende Enden, waren ziemlich breit und kernlos; nach Essigsäurezusatz wurden dieselben sehr blass und es kamen lange, schmale, gerade oder gekrümmte Kerne zum Vorschein.

Krebs der Ovarien.

Der Ovarienkrebs kommt nicht selten nach Uteruskrebs vor: in Dittrich's 59 Fällen war er sechsmal (in Kiwisch's 73 Fällen 14mal), in Lebert's 39 2mal, in meinen gleichfalls 2mal vorhanden. Am häufigsten findet er sich in den Fällen, wo auch der Uterusgrund krebsig infiltrirt ist (also wahrscheinlich als fortgesetzter Krebs), seltner kommt er bei Freisein jenes vor (secundärer Krebs). — Er kommt am häufigsten als Markschwamm, etwas häufiger beider Eierstöcke vor, seltner betrifft er nur einen; selten als Cystenkrebs und als Alveolarkrebs. — Selten findet eine Communication des perforirten carcinomatösen Ovariums mit dem Scheidengewölbe statt (2 Fälle von Kiwisch).

XXVI. 60jähriges Weib, secirt am 20. October 1853 (Jacobshospital).

Aeusserste Abmagerung. Mässiges Oedem der untern Extremitäten und Genitalien. Emphysem der Lungen. Im rechten mittlern Lungenlappen zwei taubeneigrosse, metastatische Infarcte. Totale lockere Verwachsung zwischen Herz und Herzbeutel. Geringes Arterienatherom. Alter Milzinfarct. Krebs der Lumbardrüsen und rechtseitigen Leistendrüsen. Krebs des Uteruscervix.

Krebsgeschwür der Vaginalportion und des Scheidengewölbes. Sog. Hydrops purulentus des Uteruskörpers. Krebs beider Ovarien.

29. Dittrich (Pr. Vjschr. 1847. II, 126).

50jähriges Weib. Krebsinfiltration des Halses, Körpers und Grundes des Uterus, mit Exulceration des erstern. Wallnussgrosser Krebsknoten an der grossen Hirnsichel mit weisser Erweichung des anliegenden Hirns. Zerstreute lobuläre Pneumonieen. Milzinfarct. Hydronephrose und Nierenatrophie. Rechtes Ovarium kindskopfgross, alveolarkrebsig infiltrirt.

30. Denoyer (Du cancer de l'utérus. Strassb. Dissert. 1853).

31 jähriges Weib. Krebsige Zerstörung der untern Uterushälfte; Communication mit dem Rectum; Krebsinfiltration der hintern Harnblasenwand. Schwellung und Krebs der Ovarien. Krebs der Beckendrüsen. Sehr bedeutende Verwachsungen aller Beckenorgane. Dilatation der Ureteren, der linke dünndarmdick. Tuberculose der linken Lunge.

Vergleiche Téallier's Fall 35.

Krebs der Tuben

kommt selten vor. Unter Dittrich's Fällen wurde er nur dreimal (unter Kiwisch's 73 18mal [?]), von den meisten Uebrigen — vielleicht zum Theil wegen ungenauer Untersuchung — gar nicht gesehen. Er findet sich gleichfalls meist nur bei gleichzeitiger Krebsinfiltration des Uteruskörpers, öfter beiderseits als nur einerseits, und ist in seltnen Fällen von practischer Bedeutung, wie bei eintretendem Zerfall und Perforation des Peritonäums.

31. Dittrich (Pr. Vjschr. 1845. III, pag. 110).

Carcinomatöse Verschwärung der Vaginalportion und der Vagina; Infiltration des Uterushalses; Uterusgrund normal. Septische Peritonitis durch krebsige Zerstörung der rechten Fallopischen Röhre, welche enorm erweitert war und an 2 Stellen in die Bauchhöhle perforirt hatte.

Wahrscheinlich gehört auch folgender Fall hierher.

XXVII. 59jähriges Weib, secirt den 9. September 1856 (Jacobshospital).

Grosse Abmagerung. Starkes allgemeines Oedem. Emphysem und Oedem der Lungen. An der untern Fläche der rechten Zwerchfellhälfte, welche mittelst einiger Adhäsionen mit der Leber verwachsen war, fand sich eine unregelmässig rundliche, zweithalerstückgrosse Stelle, in deren Centrum 2 über bohnengrosse, mit einander zum Theil zusammen geflossne, glatte, fluctuirende, flach prominirende Tumoren lagen. Um die Tumoren herum war die Peritonäalfläche des Zwerchfells in der genannten Ausbreitung stark verdickt durch zahlreiche hirsekorn- bis erbsengrosse, theils isolirte, theils unter einander zusammengeflossne Geschwülste von markweisser Farbe. Von der zweithalergrossen Stelle

gingen ausserdem, namentlich nach rechts hin, noch mehrere bis zolllange und $\frac{1}{4}''$ breite Ausläufer aus, welche aus denselben kleinen Geschwülsten bestanden. Auf der Pleurafläche sah man nur die beiden über bohnengrossen Geschwülste stark prominiren; die Serosa über ihnen, sowie in ihrem Umkreis war glatt und glänzend.

In der blassen blutarmen Substanz der Leber lagen einzelne zweierbsengrosse, runde, scharf umschriebne, markweisse, weiche Knoten, welche auf dem Durchschnitt zum Theil rahmähnlich zerflossen. Krebs einiger Mesenterial-, der Lumbar- und Retroperitonäaldrüsen. Linkseitige Hydronephrose. Uterus bis auf ein kleines Stück seines medullarkrebsig infiltrirten Grundes zerstört: die seine Stelle und das Scheidengewölbe einnehmende Höhle war mit Krebsjauche und langen weichen Fetzen bedeckt. Von ihm gingen am Grunde des Uterus, entsprechend den Tuben, zwei lange, gleich beschaffne Fortsätze aus. Die Tubenenden und Ovarien waren wegen der reichlichen Verwachsung aller Beckenorgane unter einander nicht mehr aufzufinden.

Krebs der breiten Mutterbänder

kommt selten vor (dreimal unter Dittrich's Fällen), meist bei gleichzeitigem Krebs des Uterusgrundes.

Ueber die nähere Beschaffenheit dieses Krebses ist nichts angegeben. Ueberhaupt könnte man denselben vielleicht mit gleichem Rechte den Krebsen des Peritonäums, oder des Beckenbindegewebes oder in manchen Fällen der Beckenlymphdrüsen beifügen. — Die Dittrich'schen Fälle sind:

32. Gemeiner Krebs des Uterus, auch des Grundes, und der Vagina. Krebsinfiltration der Blasenwand, der Ligamenta lata, der Lymphdrüsen um die Bauchwirbel; Vereiterung des Zellgewebes des rechten Unterschenkels (Pr. Vjschr. 1845. III, 110).

33. 30jähriges Weib. Krebs des ganzen Uterus und des Scheidengewölbes, mit Verschwärung des letztern und des Uteruscervix. Krebsinfiltration der breiten Mutterbänder, der Beckenlymphdrüsen. Krebsige Ablagerungen in den untern Lappen beider Lungen. Chronische Phlebitis der linken Schenkelvene (Ib. 1846. I, 45).

34. 30jähriges Weib. Krebsige Verschwärung des Cervix und des anliegenden Scheidentheils. Krebsige Perforation der Harnblase. Krebsinfiltration in die Ligamenta lata und die Drüsen der Seitenwand des Beckens. Eitrig schmelzende Infiltration der ganzen rechten Lunge. Allgemeine Anämie. Follicularverschwärung des Dickdarms (Ibid. 1846. IV, 158).

Krebs der runden Mutterbänder

kommt sehr selten vor.

35. Téallier (Du cancer de la matrice. 1836. pag. 169).
40jähriges Weib. Mutterhals krebsig zerstört. Encephaloidinfiltration in

die Umgebung und in die verdickten Wände des Uteruskörpers. Krebs der beiden Ligamenta rotunda, des rechten Ovariums. Communication mit dem Mastdarm. Oedem der rechten Unterextremität. Krebs der Scheide.

Krebs des Bindegewebes um den Uterus und des kleinen Beckens überhaupt.

Das Bindegewebe, welches den Uterus und die Scheide, namentlich deren obere Hälfte, mit den umliegenden Theilen verbindet, ist sehr häufig carcinomatös und dadurch für die Fortleitung des Krebses von der grössten Wichtigkeit. Denn es vermittelt nicht nur den Uebergang des Krebses auf die Harnblase und den Mastdarm, sondern auch den auf entfernter liegende Theile, z. B. Urethra, Ureteren, Beckenmuskeln, Periost und Knochen des Beckens etc. In seiner Substanz ferner kommt es an Stellen, deren räumliche Verhältnisse dazu geeignet sind, zur Bildung grösserer, ein- oder mehrfacher Krebsknoten, oder zu einer mehr gleichmässigen Krebsinfiltration: durch beide Verhältnisse werden die normalen Vertiefungen (Excavatio vesico-uterina und recto-uterina, die seitlichen Räume zwischen Uterus und Beckenwänden) weniger tief oder breit gemacht, selbst ganz ausgefüllt und treten weiterhin für die betreffenden Organe Störungen in der Beweglichkeit (z. B. die für die Diagnostik des Krebses so wichtige sog. Einkeilung oder Unbeweglichkeit des Uterus), oder Hemmungen der Ausdehnungsfähigkeit (Harnblase, Rectum), selbst vollständige Obliterationen als Folge einfachen Drucks (Ureteren) ein. In Folge des Krebses des betreffenden Bindegewebes entstehen wiederum adhäsive Entzündungen des überliegenden Peritonäums und damit noch reichlichere Verwachsungen der nebeneinanderliegenden Theile, oder selbst Anlöthungen von Organen, welche im Normalzustande ohne Verbindung und nur in zeitweiliger Berührung mit jenen Theilen sind (Dünndarmschlingen, Quercolon, Flexura sigmoidea). Bei eintretendem Zerfall der Krebsinfiltration endlich, welcher meist vom Scheidengewölbe sich dahin erstreckt, bisweilen auch spontan daselbst entsteht, treten weite Communicationen mit letzterem, oder Perforationen normal angrenzender (Harnblase, Mastdarm) oder im Normalzustande

weiter entfernt liegender Organe (Darmtheile), oder des Peritonäums (selten mit Absackung des Exsudats, meist mit Ausbreitung der Entzündung über die ganze Fläche und alsbald tödtlichem Ausgange), oder endlich Perforationen nach aussen (Perinäalabscesse) ein.

Die Häufigkeit der Krebsinfiltration des Bindegewebes um den Uterus und des kleinen Beckens überhaupt lässt sich nicht in Zahlen ausdrücken. Sie ist sehr gross: denn es gehören dazu alle fortgesetzten Harnblasen- und Mastdarmkrebse, die meisten grössern Krebsinfiltrationen von Lymphdrüsenplexus, die meisten Krebse des Periosts, der Knochen u. s. w.

36. Dittrich (Pr. Vjschr. 1847. II, pag. 126).

48jähriges Weib. Krebs des Uterus und der Scheide, mit Sphacelescenz desselben. Einkeilung des Uterus in das Becken durch Erguss eines theils gallertartigen, theils encephaloiden Krebsblastems in's Zellengewebe desselben Septischer Croup der Harnblase. Folliculäre Zerstörung des Colon mit Sphacelescenz der Schleimhaut. Phlebitis beider Hypogastricae, Crurales und Iliacae, der Cava inferior.

37. Boschulte (De carcin. uteri. Halle. Dissert. 1838).

36jähriges Weib. Grosses Krebsgeschwür mit Mangel des ganzen Cervix uteri; Uteruskörper normal. Krebsentartung der Mastdarmhäute. Harnblase sehr klein, ihre Wände halbfingerdick, Schleimhaut theils geschwürig, theils mit fungösen Excrescenzen besetzt. Das Zellgewebe der ganzen Beckenhöhle und der Bauchhöhle über dem linken Psoas bis zur linken Niere halb- bis fingerdick, weissgelb, theils hart, theils hirnmarkähnlich weich. Krebsentartung der Mesenterial- und der linkseitigen Inguinaldrüsen. Linkes Ovarium an den Mastdarm angeheftet, krebsig; rechtes normal. Thrombose der linken Vena iliaca und cruralis. Alle übrigen Organe normal.

38. Barbié du Bocage (Bull. de la soc. anat. de Paris. 1828. pag. 172).

62jähriges Weib. Körper mässig abgemagert, noch ziemlich fettreich, ödematös, von gelblicher Färbung. Schädelhöhle nicht eröffnet. Brustorgane ohne besondere Abnormität. Ebenso Magen und Darmcanal und Nieren. Leber klein, „ihre weisse Substanz auf Kosten der rothen hypertrophisch“ [granulirt?]. — Das kleine Becken fast ganz von der stark ausgedehnten Harnblase erfüllt. Letztere enthielt trübe, weissliche Flüssigkeit. Ihre Innenfläche war schwärzlich und livid, übrigens in der obern Hälfte wenig verändert. An der untern Hälfte, besonders am Hals, war sie ulcerirt und mit zahlreichen Knötchen, ähnlich Vegetationen, besetzt; eins derselben war haselnussgross, hart, mit einer unerweichten, Tuberkelsubstanz ähnlichen Masse bedeckt. Die Blasenmündung war durch die Zerstörung der Schleimhaut vergrössert, die Harnröhrenschleimhaut war theils ulcerirt, theils mit schwärzlichen Vegetationen besetzt. Die Muskelhaut des untern Harnblasentheils war stark hypertrophisch, das Bindegewebe zwischen

Harnblase und Scheide stark verdickt. — Die vordere Vaginalwand war durch eine Masse indurirtes Bindegewebe stark herabgedrängt, übrigens nur in ihrer obern Hälfte hart, ungleichmässig und ebenso hypertrophisch, wie die benachbarten Gewebe; am erhabensten Theile zeigte sie eine Art von ulcerirtem Blindsack, vor welchem eine weiche, breitaufsitzende, kleinnussgrosse Wucherung sass. Die Vaginalportion war fast ganz zerstört; nur ein Theil der vordern Lippe war noch vorhanden in Form einer gestielten Vegetation. Der Uterushals war nur wenig verändert, das Uterusgewebe gesund; die Uterushöhle war von einem kleinen Blasenpolypen erfüllt, welcher nahe dem Ostium der rechten Tube festsass. Tuben und Ovarien ganz normal. — Fast das ganze Bindegewebe des kleinen Beckens, besonders das an der untern Wand und zu den Seiten der Harnblase, war verdichtet, hart und in zwei $1\frac{1}{2}$—$2''$ dicke Massen verwandelt; die eine derselben wölbte das rechte Ligamentum obturatorium vor und verlängerte sich rückwärts auf das Lig. sacro-ischiadicum posticum. Die Muskeln der untern Beckenwand, besonders der Levator ani und Transversus perinaei waren verdickt und hypertrophisch. — Die Ossa pubis bis zu den Tubera ischii waren in ein fibröses, wie gelatinöses Gewebe verwandelt, welches zahlreiche kleine Räume, erfüllt mit kreidiger, leicht zerreiblicher Substanz, enthielt. Das äussere Bindegewebe war normal. Die rechtseitigen Leistendrüsen waren vergrössert und hart, das sie umgebende Bindegewebe normal. [Die mikroskopische Untersuchung fehlt.]

Krebs der Ureteren

kommt ziemlich häufig vor. Er betrifft als fortgeleiteter stets die untersten Enden derselben, meist in geringer, seltner in bis zoll- und darüber langer Ausdehnung, bald nur einen, bald beide Ureteren. Er erstreckt sich entweder von dem krebskranken Blasengrunde, oder von dem krebsig infiltrirten Becken- und subperitonäalen Bindegewebe auf die Ureteren. Durch die Krebsinfiltration der Häute der Ureteren wird deren Lumen verengt und schliesslich, bisweilen noch durch gleichzeitige entzündliche Schwellung der Schleimhaut oder Papillarwucherungen auf derselben, ganz stenosirt. Der Ureterenkrebs erhält durch die consecutive Dilatation des übrigen Theils der Ureteren eine grosse practische Wichtigkeit (siehe unten).

Bei weiter verbreitetem Zerfall des Krebses der Vaginalportion und der Harnblase können auch die untern Ureterenenden in diesen hereingezogen werden; seltner erfolgt derselbe selbstständig. Es tritt nur selten Perforation des Bauchfells, häufiger

eine unmittelbare Communication der Ureteren mit dem Scheiden- oder Uterusblasengeschwür ein.

Ueber die Häufigkeit des Ureterenkrebses lassen sich keine Angaben beibringen, da derselbe bei den Sectionen gewöhnlich nicht weiter berücksichtigt wird.

XXVIII. Krebs des Uterus, der Scheide, der Harnblase, der Ureteren; Blasenscheidenfistel. Obliteration der Urethra. Eigenthümliche sichelförmige Falte im Mastdarm.

38jähriges Weib, secirt den 27. December 1856 (Jacobshospital).

Körper stark abgemagert, nicht ödematös. — Alte pleuritische Verwachsungen der linken Lunge; Anämie beider Lungen. — Herz normal. — Leber im linken Lappen zungenförmig verlängert und über das obere Milzende ragend; ihr Gewebe blassbraun, blutarm. Galle spärlich, dunkel, dickflüssig. Milz etwas grösser, ihre Follikel speckig entartet. — In der Magenschleimhaut, besonders im Pylorustheil, zahlreiche linsen- bis über bohnengrosse, runde oder ovale, scharf umschriebne, etwas vertiefte, bläulichweisse Stellen, welche durch ihr, einer serösen Haut ähnliches Aussehen von der übrigen gelbbräunlichen, sammtartigen Schleimhaut scharf abstachen.

Die innern Genitalien hingen mit den Beckenwänden fest zusammen. Nach Herausschneidung derselben sammt den Harnorganen fand sich der Uteruskörper ungefähr doppelt grösser. Das linke Ligamentum latum sehr kurz und alle seine Theile durch längere und kürzere Adhäsionen fest unter sich und mit dem Uterus verwachsen. Dieselben Verhältnisse in geringerem Grade rechterseits. Die Tuben schwer zu verfolgen; die Ovarien klein, narbig. Die untere Hälfte des Uterus fehlte vollständig. An ihrer Stelle lag eine ziemlich ebene, zottig-krümlige, missfärbig grüne Fläche, welche das obere Ende einer fast ganseigrossen Höhle bildete. Letztere bildete nach links zu eine fast hühnereigrosse Ausbuchtung. Die Höhle enthielt eine spärliche, stinkende Jauche; ihre Wände waren theils ziemlich glatt, zerfliessend weich, theils zottig krümlig, schmuzigbräunlich, und stellenweise mit bohnengrossen, ganz unregelmässig zottigen, breit oder schmal aufsitzenden, markigweichen Massen besetzt. Nach vorn mündete in diese Kloake die Harnblase $\frac{1}{2}''$ hinter dem Ostium urethrae mittelst einer dreiergrossen, ziemlich regelmässig runden Oeffnung, deren Ränder regelmässig rund, krümlig, graugelb, 1—3‴ dick waren. Die Häute in der Umgebung der Fistel waren bis $\frac{1}{2}''$, an der hintern Blasenwand bis 1″ weit verdickt, grauweiss, ziemlich homogen, allmälig in das normale Gewebe übergehend. An letzterer Stelle fanden sich noch einzelne, über linienhohe, graurothe Zotten auf übrigens normaler Schleimhaut. Der linke Ureter mündete scheinbar nicht in die Harnblase, indem eine in ihn eingebrachte Sonde an der hintern Kloakenwand zum Vorschein kam; bei genauerer Untersuchung aber fand sich noch eine zweite, gänsekieldicke Oeffnung desselben im Rande der Fistel. Zwischen beiden Mündungsstellen bildete er eine über zolllange, mehr

als gänsekieldicke, cylindrische Masse, welche äusserlich sich ebenso verhielt, wie die Innenfläche der Kloake, übrigens grauweiss, homogen, saftig war und nur ein undeutliches Lumen darbot. Der rechte Ureter mündete 2‴ vom Rande der Blasenscheidenfistel entfernt mittelst einer halbneugroschengrossen, nabelförmigen Erhebung. Nachdem der Ureter aufgeschnitten war, fand sich nur sein innerhalb der Blasenhäute liegender Theil durch krebsige Infiltration stark verengt, während er in den unmittelbar darüber liegenden Theilen bis zunächst dem Nierenbecken sehr, bis $\frac{3}{4}$″ weit war. Aehnlich verhielt sich der andre Ureter. Beide Nierenbecken und alle Nierenkelche stark ausgedehnt durch etwas trübe urinöse Flüssigkeit. Die Nieren dem entsprechend in der gewöhnlichen Weise atrophisch. Die Urethra war nicht mehr zu entdecken, besonders da die eigenthümliche Gestaltung der Harnblase der Ausmündung jener entsprechend nicht mehr vorhanden war. — Die untere Blasen- und die vordere Scheidenwand waren fest aneinander gelöthet und bildeten eine bis $\frac{3}{4}$″ dicke, speckig feste, undeutlich saftige Substanz, in welcher die einzelnen Häute nicht mehr erkennbar waren. Die zunächst der Kloake liegende Uterussubstanz war ungefähr in der Dicke von 2‴ krebsig infiltrirt, und ging ohne scharfe Grenze in das normale Gewebe über. Der vorderste Theil des Scheidengeschwürs hatte einen bogenförmigen, nicht erhabnen Rand. — Der Mastdarm war etwas über der Geschwürsfläche an seiner vordern Fläche fest an die Hinterfläche des Uteruskörpers angeheftet, aber in der Weise, dass dadurch an dieser Stelle (d. h. ungefähr $3\frac{1}{2}$″ über der Aftermündung) eine fast 1″ weit in das Lumen hineinragende, alle Häute des Mastdarms betreffende Duplicatur entstand. Die Schleimhaut dieser Stelle, sowie des übrigen Mastdarms zeigte zahlreiche Follicularverschwärungen.

Mikroskopische Untersuchung.

Die untersten krebsig infiltrirten Uteruspartieen zeigten Stroma und Alveolen in ungefähr gleicher Mächtigkeit. Jenes bestand durchaus nur aus Uteringewebe, welches besonders in den untersten Theilen durch reichliche Eiweiss- und Fettmolecüle stark getrübt war. Die nach der Kloake zu etwas reichlicheren Gefässe waren zum Theil mit braunrother moleculärer Masse erfüllt. Die Alveolen waren gross, namentlich sehr lang, von regelmässiger oder unregelmässiger, buchtiger, traubenförmiger etc. Gestalt. Die Zellen der Alveolen lagen eng aneinander, waren mittelgross, von unregelmässig rundlicher oder polygonaler, zum Theil auch von spindelförmiger oder cylindrischer Gestalt, durch Eiweiss- und einzelne Fettmolecüle granulirt, mit meist einfachem, runden oder ovalen, verhältnissmässig grossen Kern. Die peripherischen Zellen der grössern Alveolen hatten eine cylindrische Gestalt und eine regelmässig epithelähnliche Anordnung. — Ungefähr $\frac{1}{2}$‴ über der Geschwürsfläche wurden die Alveolen sparsamer, waren aber gleich gross, und in noch tiefern Schichten fanden sich nur kleine, mit Kernen erfüllte Alveolen, sowie zahlreiche Beispiele von endogener Wucherung von Bindegewebskörperchen. — Die scheinbaren kurzen Zotten auf dem Uterusgeschwür waren nur Rudimente krebsigen Uteringewebes, welch letzteres hier diffus schmutzigbraunroth gefärbt und von reichlichern Fett-

körnchen durchsetzt war. Die Alveolen in denselben waren zum Theil colossal gross, das Stroma zwischen denselben sehr schmal.

Die grossen, unregelmässig zottigen Massen des Scheidengeschwürs bestanden aus einem sparsamen, bindegewebigen Stroma und zahlreichen bald langen, cylindrischen oder kegelförmigen, bald runden, grossen Alveolen, deren Zellen regelmässig cylinderepithelähnlich angeordnet waren. — Die übrigen nahezu glatten Partieen des Geschwürs zeigten an zahlreichen Stellen lange, schmale, aus einer Capillarschlinge und spärlichem Bindegewebe bestehende Zotten, welche aber durch zwischenliegende cylindrische Zellen fest mit einander verbunden waren und deutlich erst nach Abspülen letzterer zum Vorschein kamen. — Die angrenzenden Theile der krebsigen Scheidenwand enthielten nahe der Geschwürsfläche grosse, länglichrunde, meist senkrecht auf letztere stehende, zum Theil nach ihr hin geöffnete Alveolen; in den tiefern Schichten wurden die Alveolen sparsamer und kleiner. Das Stroma war überall Bindegewebe, welches sich übrigens, auch bezüglich der Gefässe, gleich dem Uterinstroma verhielt. — Den Inhalt der Alveolen bildeten in den oberflächlichsten Partieen meist nur eiweissartiger und fettiger Detritus, normale und geschrumpfte Kerne. In den meisten aber fanden sich Zellen, welche den oben beschriebenen im Allgemeinen glichen. Die Zellen hatten in der Peripherie der meisten Alveolen eine regelmässige Anordnung. Sie waren entweder mehr oder weniger polygonal, regelmässig neben einander liegend; oder sie zeigten eine längliche Gestalt, oder waren mit kürzern oder längern Stielen versehen, mittelst deren sie am Alveolarrand festsassen. Die weiter nach innen liegenden Zellen lagen ordnungslos nebeneinander, wie man nicht nur an den Zellenmassen innerhalb der Alveolen selbst, sondern besonders deutlich auch an den aus den Alveolen ausgedrückten sah. Bisweilen aber sah man zahlreiche, mehr oder weniger spindelförmige Zellen mittelst ihrer fadenförmigen Ausläufer zusammenhängen und dadurch eine Verbindung der centralen Zellen mit peripherischen und mit dem Alveolarrand selbst hergestellt (s. Taf. II, Fig. 7). Ein anderes eigenthümliches Verhalten, welches mehrmals vorkam, siehe ebendaselbst.

Die mikroskopischen Verhältnisse der Blasenscheidenfistel und ihrer Umgebung wichen nicht wesentlich von dem Letztgenannten ab. Das Stroma bestand an den meisten Stellen blos aus organischen Muskelfasern, und andere, besonders nach der Scheide zu, nur aus Bindegewebe. — Dasselbe gilt von dem Krebs des untern Endes der Ureteren.

Krebs der Urethra

kommt selten vor: einmal unter Dittrich's Fällen. Derselbe entsteht wohl stets als fortgesetztes Carcinom der vordern Scheidenwand oder des angrenzenden Blasentheils.

Ein ausgezeichnetes Beispiel von Skirrkus der Urethra bietet mein Fall XIV dar.

Krebs der Lymphdrüsen

kommt ungefähr in der Hälfte der Fälle von primärem Krebs der Vaginalportion vor. Dies harmonirt mit den Angaben oder Beobachtungsresultaten nur weniger Autoren, z. B. Dittrich's, während Andere den Drüsenkrebs sehr häufig (Cruveilhier) oder im Gegentheil sehr selten gesehen haben wollen. Bestimmt kommt in zahlreichen Fällen von Uteruskrebs kein Drüsenkrebs vor, oder finden sich nicht einmal die beiden Drüsen Cruveilhier's (Livr. XXVII. Pl. 2), wovon eine rechts, die andere links über den Seitentheilen des Beckens im Niveau des höchsten Theils der Incisura ischiadica liegt, so entartet. Die Differenzen kommen wahrscheinlich daher, dass viele Beobachter die sehr oft vorkommenden einfachen Schwellungen der Drüsen mit überwiegender Zunahme des Drüsensaftes ohne Weiteres als Krebs bezeichnet haben.

Die Drüsen erkranken bald nur zu wenigen krebsig, bald alle zu einem Plexus gehörigen. Die einzelnen Drüsen werden verschieden, bis selbst apfelgross; bei Erkrankung eines ganzen Plexus können faust- und darüber grosse Geschwülste entstehen. Die Krebsform der Drüsen ist gewöhnlich Markschwamm.

Der Drüsenkrebs hat bald keinen weitern Einfluss auf die Gestaltung des Falles; bald wirkt derselbe durch Druck auf umliegende Organe, besonders auf die Venen, auf die Ureteren, bisweilen auch durch Hervorrufung adhäsiver Entzündungen in der Umgebung; bald endlich entstehen mit der Erweichung oder Verjauchung der krebsigen Drüsen Entzündungen des benachbarten Peritonäums, des Periosts, Caries angrenzender Knochen etc.

Am häufigsten und gewöhnlich auch am intensivsten sind die sog. Beckenlymphdrüsen carcinomatös entartet. Darunter versteht man diejenigen Drüsen, welche den Plexus iliacus externus, den Plexus hypogastricus (vorzugsweise die aus den Lymphgefässverzweigungen der Arteria uterina und einiger Zweige der Pudenda communis hervorgehenden Drüsen) und den Plexus sacralis medius bilden, sowie alle in unmittelbarer Umgebung des Uterus, in den breiten Mutterbändern etc. liegenden Drüsen. —

Etwas weniger häufig, meist aber gleichzeitig mit dem Krebs der genannten Drüsen, findet sich carcinomatöse Infiltration der sog. Lumbaldrüsen. Diese liegen vor und neben der Lendenwirbelsäule, theils hinter, theils vor der Aorta (wesshalb sie auch bisweilen kurz Aortendrüsen heissen) und bilden den Plexus lumbalis, welcher wiederum die Saugadern des Plexus iliacus externus, des Plexus hypogastricus und sacralis medius aufnimmt.

Die Erkrankung der bisher genannten Lymphdrüsen findet sich selten bei geringer Ausbreitung des Uteruskrebses und bei noch nicht erfolgtem oder wenig weit vorgeschrittenem Zerfall des Krebsinfiltrats. Sie ist am häufigsten vorhanden bei bedeutender localer Ausbreitung des Krebses und noch mehr bei weit gediehenem carcinomatösen oder gangränösen Zerfall desselben, ohne sich aber auch unter diesen Umständen irgendwie constant zu finden. Wenn endlich secundäre Krebse andrer als in unmittelbarer Beziehung zum Uterus stehender Organe vorhanden sind (Leber, Lungen, Herz etc.), so ist ebenso häufig Drüsenkrebs vorhanden, als er vermisst wird.

Die Krebserkrankung der genannten Lymphdrüsen erklärt sich aus den anatomischen Verhältnissen ihrer zuführenden Lymphgefässe sehr leicht, so selten auch in kleinern oder grössern Lymphgefässen Krebsmasse gefunden wurde. Sie ist aus der innigen Beziehung, in welcher höchst wahrscheinlich die Bindegewebskörperchen zu den feinsten Lymphgefässen stehen, theoretisch leicht deducirbar, besonders wenn man mit Leydig das Bindegewebskörperchennetz als Anfang der feinsten Lymphgefässe selbst ansieht und wenn man weiterhin auch den Fortbestand eines unmittelbaren oder mittelbaren Zusammenhangs der aus Bindegewebskörperchen entstandenen Krebsalveolen mit den letzten Lymphgefässenden annimmt.

XXIX. Krebs des untern Uterusendes und des Vaginalgewölbes, der Beckendrüsen besonders linkerseits.

47jähriges Weib, secirt den 13. Juni 1858. Tod unter urämischen Symptomen (Jacobshospital).

Körper mittelgross, mässig abgemagert; Haut graugelblich; an Hals und

Brust einzelne Sudamina; sparsame blasse Todtenflecke. Unterhautzellgewebe an Hals und Brust $\frac{1}{4}''$, an Bauch bis $\frac{3}{4}''$ dick; kein Oedem.

Gehirn und Hirnhäute mässig bluthaltig, schwach ödematös. Larynx normal. Schilddrüse schwach colloid entartet. — Rechte Lunge an der Spitze locker, linke fester angeheftet. Beide nach Eröffnung des Thorax stark collabirend, auf Oberfläche und Schnittfläche stark pigmentirt, mässig ödematös. Bronchien ziemlich reichlichen Schleim enthaltend, etwas weiter; Schleimhaut schwach geröthet. — Herzbeutel normal. Herz etwas breiter, sehr schlaff; Ventrikel weit und gleich den Vorhöfen leer; Herzfleisch sehr bleich, weich, leicht zerreisslich. Klappen und grosse Gefässe normal.

Bauchhöhle ohne Flüssigkeit. Leber im rechten Lappen etwas zungenförmig, ihre Serosa an der obern Fläche verdickt. Gewebe blass, blutarm. Die grössern und kleinern Gallengänge schwach erweitert, dicke dunkle Galle enthaltend. Gallenblase gross, mit gleichem Inhalt; ihre Schleimhaut und die des Ductus cysticus mit sehr zahlreichen, nach der Längsachse der Blase verlaufenden, graugelben, bis $\frac{3}{4}'''$ langen, streifenförmigen oder varicösen, schwach erhabnen Flecken besetzt (Fettentartung der Schleimhaut und des Epithels, bei normalen Drüsen.) Keine Canalisationsstörung in den Gallenwegen. — Milz normal gross, graubraun, zähe, blutarm. — Geringer chronischer Catarrh der Magen- und der Dünndarmschleimhaut (mit punktförmiger Pigmentirung letzterer). Grosses Netz an den Blasenscheitel lose angeheftet. Mesenterium sehr fettreich, seine Drüsen normal. Dickdarm bis zum S romanum normal. Letzteres an seinem untern Theile an eine ganseigrosse, aus zwei flachen Knollen bestehende Geschwulst am innern Rande des linken Psoas lose angeheftet. — Mit derselben Geschwulst hängen auch das linke Ovarium sammt Tuba eng zusammen, der Uterus ist etwas nach links und vorn geneigt, etwas grösser. Die vordere Uterusfalte ist normal, die hintere (Douglas'sche) Falte etwas kürzer. In der Scheide findet sich eine reichliche graugrüne, trübe Flüssigkeit mit einzelnen fetzenförmigen, weichen Partien. Das vorderste Viertheil der Scheide ist normal; die mittlern Theile sind undeutlich faltig, mit einer dünnen, graugrünen, fest ansitzenden Masse bedeckt. Im Scheidengewölbe findet sich eine ringsherum reichende, namentlich nach dem Douglas'schen Raum stark ausgebuchtete, mit obiger Flüssigkeit in reichlicher Menge bedeckte geschwürige Stelle. Die vordern Ränder derselben sind über linienhoch, 1—2‴ breit, fest anzufühlen, nach den gesunden Partien scharf abgegrenzt. Der Grund ist schwach uneben, von zahlreichen, bis halbzolllangen, dünnern und dickern, unregelmässig zottigen Massen bedeckt. Die Schnittfläche des Grundes und der Ränder ist in den oberflächlichen Theilen grünlich missfärbig, in den tiefern graugelblich, markig weich, und lässt einen sehr reichlichen, gleichgefärbten, rahmigen Saft ausdrücken. — Die Vaginalportion fehlt vollständig; der Uteruscervix ragt mittelst einer, der des Scheidengewölbes ähnlichen, Fläche in das Geschwür herein. Der innere Muttermund liegt linkerseits 3‴, rechts 6‴ von dem Geschwür entfernt. Die Uteruswand ist ähnlich beschaffen, wie das Scheidengewölbe; beide sind nach oben und aussen nicht scharf umschrieben, sondern gehen allmälig in die normalen Gewebe über. Die Uterusschleimhaut

ist braunröthlich, etwas uneben, wenig verdickt. Die Muscularis des Körpers ist grauröthlich, viel weicher als normal und entleert beim Darüberstreichen eine geringe Menge schwach trüber Flüssigkeit. — Die Harnblase ist etwas nach links gezogen, stark ausgedehnt, mit trübem Harn erfüllt; ihre Schleimhaut sowie die der Urethra ist normal; nur in der Mitte der hintern Wand jener ragt unter der verschiebbaren Schleimhaut ein erbsengrosses, festes, auf der Schnittfläche fibroides Knötchen hervor. — Der Mastdarm zeigt am untern Ende mehrere bläuliche, feste, polypöse Schleimhautfalten, ist übrigens aber normal.

Die oben genannte ganseigrosse Geschwulst ist auf der Schnittfläche scharf und kapselartig umschrieben, sehr weich, grauröthlich und graugelblich, und entleert überall eine reichliche trübe, rahmige Flüssigkeit; aus einzelnen erbsengrossen Höhlen kommt bei Druck eine dicke, eiterähnliche Flüssigkeit hervor. Hinter derselben liegen bis nahe zum Promontorium noch mehrere ähnliche bis bohnengrosse Geschwülste. Die grossen Gefäss- und Nervenstämme dieser Gegend sind normal. In dem fettreichen Zellgewebe der Innenfläche der rechten Beckenhälfte liegen einzelne erbsen- bis bohnengrosse gleiche Geschwülste.

Beide Nieren etwas grösser; Kapsel stärker injicirt, dünn, leicht abziehbar. Oberfläche blass, graugelb, nur stellenweise injicirt, glatt. Rinde normal breit, ebenso gefärbt, etwas weicher; Pyramiden kürzer, röthlich, fest. Nierenbecken und Nierenkelche sowie Ureteren ungefähr ums Dreifache ausgedehnt, mit trüber urinöser Flüssigkeit erfüllt; ihre Schleimhaut blass, glänzend.

Mikroskopische Untersuchung.

Der Saft der Schnittfläche des Krebses enthielt sehr zahlreiche Zellen, an welchen meist der Längsdurchmesser überwiegend war: sie waren cylindrisch, oder hatten breite, rundliche, längliche und eckige Körper mit 1 oder 2 langen schmalen Ausläufern; andre Zellen waren rundlich, polygonal. Ihr Inhalt war wenig granulirt; ihr Kern meist einfach, mittelgross, mit deutlichem Kernkörperchen (S. Taf. II, Fig. 5). Zahlreiche Zellen hingen untereinander mittelst ihrer Ausläufer fest zusammen, wie man an einzelnen Präparaten wirklich sah, an andern aus der unregelmässigen Form der Enden der Ausläufer mit Wahrscheinlichkeit schliessen konnte. — In den Alveolen selbst fanden sich die peripherischen Zellen an frischen wie an erhärteten Präparaten in mehrfacher Schicht nach Art eines mehrschichtigen Cylinderepithels neben einander liegend, wobei die äusserste Schicht dem Alveolarrand immer fest anhaftete. Die im Centrum liegenden Zellen waren rundlich, polygonal und zeigten niemals irgend eine Anordnung. Nur an wenigen Präparaten sah man mitten in den Alveolen um einen mittelgrossen colloidähnlichen Körper mehrere cylindrische platte Zellen nach Art eines sog. Epithelialnestes herumliegen. Einzelne oberflächlich liegende grosse Alveolen enthielten im Centrum, andre durchaus fettig entartete Zellen und fettigen Detritus: letztere waren schon mit blossem Auge als kleine gelbe Flecke erkennbar.

Die Alveolen übertrafen durchschnittlich das Stroma ungefähr fünfmal an Masse. Ihre Gestalt war selten regelmässig rund oder oval, meist waren sie langgestreckt und an einer oder mehreren Stellen ausgebuchtet; nicht selten

communicirten sie mittelst solcher Ausbuchtungen. Sie waren klein und mittelgross, einzelne auch sehr gross, über 2—3 Sehfelder sich erstreckend. An der Grenze des Krebses hörten die Alveolen bald in einer regelmässigen scharfen Linie auf, bald erstreckten sie sich noch zackenförmig in das normale Gewebe. Die Alveolen der verschiedenen Gewebsschichten in Vagina und Uterus unterschieden sich nicht wesentlich von einander: ihre Form war überall die gleiche; die im Uterus waren im Ganzen grösser und etwas regelmässiger; in der Schleimhaut war die Menge der Alveolen geringer als in der Muscularis, ihre Grösse aber meist bedeutender. — Das Stroma bestand überall aus den normalen Geweben: das Schleimhautgewebe war wenig verändert, vielleicht etwas hypertrophisch; seine Drüsen am Uterus ohne Zusammenhang mit den Alveolen. Das intermusculäre Bindegewebe in Uterus und Vagina war reichlicher vorhanden, seine Körperchen besser entwickelt. Am deutlichsten war dies an der Grenze des Krebses: hier bildeten die spindel- oder sternförmigen, deutlich zelligen Bindegewebskörperchen ein vielfach anastomosirendes Netzwerk. Stellenweise fanden sich solche mit zahlreichen kleinen Kernen in allen Abstufungen bis zur Einschnürung des einfachen Kerns einer- und bis zur Bildung kleiner Alveolen andrerseits. — In dem Bindegewebe um Vagina und Uterushals waren die Bindegewebskörperchen gleichfalls auffallend entwickelt, viele enthielten zahlreiche mittelgrosse, andre mehrere sehr grosse Fetttropfen, noch andre endlich glichen fast vollständig gewöhnlichen runden Fettzellen, welche aber stets einzeln, nie zu mehrern neben einander lagen.

An der Geschwürsstelle selbst unterschieden sich die Gewebe nur durch das Durchsetztsein mit reichlichen Eiweiss- und Fettmolecülen und die staubförmige Trübung der Bindegewebsfasern. Eine reichlichere Gefässentwicklung und namentlich Bildung regelmässiger Zotten fand sich nirgends.

Die krebsigen Lymphdrüsen zeigten überall ein Beisammenliegen sehr zahlreicher, kleiner ovaler Alveolen in sehr grossen rundlich-zackigen Haufen; zwischen den kleinen Alveolen lagen sehr sparsame kernhaltige Bindegewebsstreifen. Inhalt der Alveolen und Anordnung der Zellen glich vollständig dem Verhalten in Uterus und Vagina. Das Stroma zwischen den Alveolenhaufen war sehr reichlich; es bestand theils aus undeutlichen Faserbündeln mit zahlreichen kleinen spindelförmigen Kernen, theils aus schmalen Bündeln mit sparsamern, deutlich zelligen, sternförmigen Bindegewebskörperchen. In letzteren stellenweise reichliche endogene Kernwucherung. Von normaler Lymphdrüsenstructur nirgends mehr eine Spur.

XXX. 45jähriges Weib, secirt den 4. August 1855 (Jacobshospital).

Aeusserste Abmagerung. Emphysem der vordern, Oedem der hintern Lungentheile. Uterus etwas grösser, allseitig fest verwachsen. Mutterhals vollständig durch Krebs zerstört; unterer Theil des Körpers und der anliegende Scheidentheil krebsig infiltrirt; ebenso die Lumbaldrüsen.

XXXI. 56jähriges Weib, secirt den 22. September 1852 (Jacobshospital).

Mässige Abmagerung. Emphysem und Oedem der Lungen. Carcinom einiger Retroperitonäaldrüsen, deren eine wallnussgross war und die Rindensubstanz

der rechten Niere atrophirt hatte, sowie der Lumbaldrüsen. Krebsige Zerstörung der Vaginalportion und Krebs des anliegenden Scheidentheils.

39. Dittrich (Pr. Vjschr. 1846. IV, pag. 158).

66jähriges Weib. Krebszerstörung des Cervix und des angrenzenden Scheidentheils. Medullarkrebs der Drüsen der Beckengegend, besonders um die Iliacalgefässe, woselbst die Drüsen eine ganseigrosse, unbewegliche, dem Knochen aufsitzende und denselben bereits erodirende Geschwulst bildeten. Am Uteruskörper ein haselnussgrosses Fibroid. Croup des Dickdarms. Hydrops.

In einzelnen Fällen war gleichzeitig das die Drüsen umgebende Bindegewebe oder ein grosser Theil des Beckenbindegewebes mehr oder weniger carcinomatös infiltrirt.

40. Dittrich (Pr. Vjschr. 1847. II, pag. 126).

28jähriges Weib. Sphacelescenz der carcinomatösen Vaginalportion. Krebsinfiltration des submucösen Blasenbindegewebes, des Bindegewebes und der Drüsen des Beckens. Erweiterung der Ureteren und Hydronephrose. Eitrige Pneumonie rechts unten. Phlebitis der linken Hypogastrica, Iliaca und Cruralis.

41. Id. (Ib.).

50jähriges Weib. Carcinom derselben Organe. Hydrops.

Während die Krebserkrankungen der genannten Lymphdrüsen leichter erklärbar waren oder doch schienen, bleibt noch eine zweite Reihe von Lymphdrüsenkrebsen übrig, welche in keiner Beziehung zum Uterus stehen und die also in die Reihe der secundären Krebse gehören. Derartige Fälle sind um Vieles seltner, als die vorigen, ihre Erkrankung ist aber oft ebenso extensiv. Hierzu gehören:

Die Krebse der Leistendrüsen, meist einer, selten beider Seiten, welche häufiger (nach Cruveilhier nur) in Fällen vorkommen, wo die äussern Genitalien, sowie das vorderste Vaginalende carcinomatös waren, jedoch auch bei normalem Zustand dieser Theile sich finden, überhaupt aber selten sind.

Dittrich fand den Krebs der Leistendrüsen nur zweimal unter 59 Fällen. Ich sah denselben nur einmal, dagegen öfter Vergrösserungen dieser Drüsen mit vorwiegender Zunahme des Drüsensaftes.

42. Dittrich (Pr. Vjschr. 1845. IV, pag. 92).

40jähriges Weib. Krebsgeschwür des untern Uterustheils; Krebs des obern Theils der Scheide, eines Theils des Uteruskörpers, der linkseitigen Leisten-

drüsen. Phlebitis beider Crurales; Endocarditis an der Mitralklappe; acuter Dickdarmcatarrh; acutes Lungenödem.

Vergleiche Boschulte's Fall 37.

43. Forget (Gaz. méd. 1851. Nr. 41).

52jähriges Weib. Uteruskrebs; geschwollne Inguinaldrüsen; Zufälle dunkeln Ursprungs; Hernie, durch die Drüsengeschwulst verdeckt; Reposition der Hernie. [Tod?]

Die Krebse der Mesenterialdrüsen, welche bald nur wenige Drüsen, namentlich am untern Theil des Gekröses, bald zahlreiche, besonders bei gleichzeitigem Peritonäalkrebs, betreffen. Sie kommen ungefähr ebenso häufig vor, als die Leistendrüsenkrebse.

Dittrich sah diesen Krebs einmal, ich zweimal.

Vergleiche Boschulte's Fall.

Krebse an andern Stellen sind noch seltner.

In dem schon zum Theil mitgetheilten Cruveilhier'schen Falle (pag. 54) fand sich eine truthühnereigrosse, aus krebsigen Lymphdrüsen bestehende Masse unter der Clavicula; daneben lagen längs der hinteren Fläche der letztern noch eine sehr grosse Zahl von kleinen krebsigen, sehr harten Lymphdrüsen, und setzten sich längs der Vena jugularis interna einer- und des Truncus venosus brachio-cephalicus sinister andrerseits fort, dieselben comprimirend. Der Ductus thoracicus oben durch die krebsigen Lymphdrüsen verengert, darunter erweitert, ohne Krebssaft. Die Lumbaldrüsen, sowie die Drüsen längs der Venae iliacae internae bis herab in's Becken voluminös, krebsig. Die Mesenterialdrüsen, besonders die der Basis des Mesenteriums, sehr voluminös, krebsig; ebenso die längs der Lienalarterie liegenden Drüsen. Mehrere Lymphgefässe um die Schlüsselbeingeschwulst sowie im Mesenterium mit eingedicktem Krebssaft erfüllt.

Bisweilen erkranken auch die Lymphdrüsen des obern Retroperitonäums, sowie die des hintern Mediastinums carcinomatös.

44. Dittrich (Pr. Vjschr. 1848. III, pag. 100).

41jähriges Weib. Krebsinfiltration des ganzen Uterus bis zu Pomeranzengrösse desselben; seine Wandungen sehr mürbe, keine Spur von Muskelfasern zu entdecken; die innern Krebsschichten gegen die Höhle zu exulcerirt. Medullarkrebs der hintern Wand der Harnblase, längs der Drüsen um die Aorta bis in die Brusthöhle. Frische citrige Pericarditis.

Krebs der Lymphgefässe,

oder vielmehr Krebssaft in denselben ist in seltnen Fällen, fast

stets wohl nur bei schon eingetretnem Zerfall des primären Krebses, gefunden worden. Der Krebssaft war meist nicht frisch, sondern eingetrocknet. Es ist wahrscheinlich, dass derselbe im frischern Zustande von den feinsten Enden der Lymphgefässe aufgenommen und gleich normaler Lymphe weiter geschafft wird. Letzteres wird oft durch Vertrocknung des Krebssaftes verhindert. Wo nicht, so kann er bis in die Lymphdrüsen und selbst in den Ductus thoracicus gelangen.

XXXII. Krebs des Uterushalses und der Scheide mit Verschwärung; Krebs der Lymphdrüsen des Beckens, Retroperitonäums, vordern und hintern Mediastinums, der Supraclavicular- und Inguinalgegenden. Krebs in der untern Hohlvene und in den Retroperitonällymphgefässen. Thrombose der untern Hohlvene, ihrer Becken- und Schenkeläste; Endocarditis des rechten Ventrikels; embolische Thrombose der Lungenarterie; Pneumonie; Nephritis, Speckmilz, Uteruspolyp. Allgemeines Oedem und Ascites.

58½jähriges Weib, secirt den 24. December 1857 (Jacobshospital).

Körper gross, überall ödematös. Haut weissbräunlich, dünn; Unterhautzellgewebe ziemlich fettreich; Musculatur spärlich, blass.

Schädelinhalt ohne besondere Abnormität. Ebenso Larynx und Schilddrüse. Beiderseitige feste Verwachsung der Lungen mit der Umgebung; obere Lappen normal; untere etwas fester, auf der Schnittfläche eine grauröthliche, dickflüssige, trübe, luftleere Flüssigkeit entleerend, nicht granulirt. Fast alle Aeste dritter und vierter Ordnung der Lungenarterie der Unterlappen enthielten meist dunkelrothe, zum Theil graugelbliche, mürbe, ziemlich trockne, total obturirende, leicht ablösbare Gerinnsel. Chronische Bronchitis. — Linker Ventrikel leer; im rechten theils gewöhnliche frische, theils grauröthliche, mürbe, der Innenfläche fester anhaftende Gerinnsel. Herzfleisch blass, welk. Klappen normal.

In der Bauchhöhle circa 1 Pfd. gelbliche, klare Flüssigkeit. Leber an zahlreichen Stellen an das Zwerchfell angeheftet, sonst normal, blutarm. Milz ungefähr doppelt grösser; speckige Entartung ihrer Follikel. Magen, Darm und Mesenterialdrüsen ohne besondere Anomalie. Rechte Niere etwas grösser und feuchter, blutarm; in der Rinde ungefähr 20 hirsekorngrosse runde oder lange, der Nierenfasrung parallele, schmale Stellen, welche graugelb, weich, oder gelblich, abscessähnlich waren. Linke Niere um die Hälfte kleiner, durch Erweiterung des Beckens atrophisch, ohne Abscesse. — Unter dem Peritonäum des kleinen Beckens lagen sehr zahlreiche, längs der Iliacalgefässe und der absteigenden Aorta, besonders um das Pancreas herum, im vordern Mediastinum, in beiden Supraclaviculargruben weniger zahlreiche, im hintern Mediastinum und in beiden Inguinalgegenden noch sparsamere Geschwülste: dieselben waren kirschen- bis wallnussgross, flachkuglig, rundlich oder länglich, mässig weich, von grauweisser Oberfläche und eben solcher, ziemlich homogener, feuchter Schnitt-

fläche und entleerten theils einen grauweissen, rahmigen Saft, zum grössern Theil aber kleine wurmähnliche Massen von dickbreiiger Consistenz.

Der Uterus nahm die Höhle des kleinen Beckens, aus derselben noch zollweit hervorragend, vollständig ein, so dass Harnblase und Rectum nicht sichtbar waren. Die Ovarien lagen neben dem Uterus den Beckenschaufeln ohne abnorme Adhäsionen an; letztere waren auch um den Uterus nirgends vorhanden. — Der Uterus war $3\frac{1}{2}''$ lang, in seinem Halstheil breiter und dicker als im Körpertheil und überhaupt dort ungefähr $3''$ breit. Die unterste Hälfte seines Halses fehlte, namentlich am vordern Theil, vollständig. Dafür fand sich hier und im angrenzenden Scheidentheil ein gürtelförmiges (auseinandergelegt $3\frac{1}{2}''$ breites), $2\frac{1}{2}''$ langes, scharf umgrenztes Geschwür. Den Grund desselben bedeckte eine reichliche graubraune, milchige, höchst übelriechende Flüssigkeit, unter welcher zahlreiche hirsekorn- bis erbsengrosse, grauweisse oder röthliche, markigweiche Massen, sowie eben solche zottige, bisweilen auch morsche, schwärzliche Fasern zum Vorschein kamen. Der untere Geschwürsrand war ungefähr $1\frac{1}{2}'''$ erhaben über die Scheidenoberfläche, unregelmässig zerfressen, stellenweise mit röthlichen, condylomatösen Excrescenzen besetzt; die Schnittfläche war grauröthlich, homogen, feucht und scharf abgesetzt gegen die normal aussehende Muskelhaut; letzteres fand auch auf dem Geschwürsgrund statt. Im Uterus reichte das Geschwür rechterseits $2'''$ höher als links, und beiderseits in den centralen Schichten etwas höher als in den peripherischen. Die dem Geschwürsgrund zunächst liegenden Uterustheilen waren in der Dicke von $\frac{1}{4}$—$\frac{1}{2}''$ markweiss, homogen, feucht, beim Darüberstreichen spärlichen Milchsaft gebend; sie endeten nach oben ziemlich scharf, dehnten sich aber in den Schichten zunächst der Höhle gleichfalls etwas weiter aus als in den peripherischen. Die übrige Schnittfläche des Uterus war grauroth, fest, fasrig, überhaupt normal. Die Cervicalhöhle eng; in der Körperhöhle, in der Mitte der vordern Wand mit schreibkieldickem Stiel ansitzend, ein kleinkirschengrosser, runder, graurother, mehrere kleine Cysten enthaltender Polyp. — Serosa des Uterus überall gleichmässig getrübt und verdickt. Vor und hinter der rechten Tuba 3 erbsengrosse, flach vorragende, hellweisse Körper; diese, sowie mehrere gleiche tiefer liegende, waren scharf umschrieben, markigweiss, sehr fest, gaben spärlichen Saft. Ein ähnlicher halbkirschengrosser Körper nahm die Insertion der linken Tuba ein; er entleerte auf der Schnittfläche Saft à manière des vermisseaux. An der Hinterfläche des obersten Theils des Cervix sassen zwei bohnengrosse, flach vorragende ähnliche und in ihrer Umgebung mehrere kleinere Körper.

An der Vorderfläche der krebsigen Retroperitonäaldrüsen lagen unter dem Peritonäum, besonders in der Pancreasgegend, 1—$1\frac{1}{2}''$ lange, nicht oder nur sparsam verästigte, geradlinige oder bogenförmige, bis $\frac{1}{2}'''$ im Durchmesser habende, deutlich erhabne, graugelbliche, nicht selten knotige Stränge, welche nach der Peripherie zu unter Abgabe von Aesten viel schmaler wurden oder plötzlich aufzuhören schienen (indem sie sich in die Tiefe senkten) und auch central meist plötzlich endigten. Oder es fand sich ein unregelmässiges weitmaschiges Netzwerk sehr feiner, graugelblicher, hie und da knotiger Stränge, in dessen Maschen zahlreiche bis halbhirsekorngrosse, rundliche, gelbliche Stellen

regelmässig reihenförmig oder ordnungslos lagen. Die grössern Lymphgefässe, sowie der Ductus thoracicus waren leer. Den Inhalt der vorgenannten dünnen Stränge bildete eine milchige graugelbliche Flüssigkeit, den der grössern eine eingedickter Milch gleichende Masse. Die Vena cava inferior war von der Einmündung der Nierenvenen nach abwärts in beide Venae iliacae communes, Vv. uterinae und vesicales, Vv. iliacae externae, crurales und tibiales durch ein an den meisten Stellen fast total obstruirendes Gerinnsel verstopft, welches in der Hohlvene und den Venen der rechten Körperhälfte graugelb, central eitrig weich, peripherisch mürbe, der Wand locker ansitzend, in denen der linken Körperhälfte zweifellos viel frischer war. Gleiche frischere Gerinnsel nahmen den Anfangstheil der rechten Jugularis, Subclavia und Brachialis ein.

Mikroskopische Untersuchung.

Der Saft auf der Geschwürsfläche des Uterus und der Scheide enthielt nebst reichlicher seröser Flüssigkeit: reichliche eiweissartige Molecüle, einzeln und in verschieden grossen Klumpen; sparsame fettige Molecüle, meist einzeln, selten in Form von Körnchenhaufen; ziemlich viel Zellen mit undeutlichen, unregelmässigen Contouren, trübem, staubförmigen oder durch Eiweiss-, bisweilen auch einzelne Fettmolecüle getrübten Inhalt, mit meist ebenso verändertem, bisweilen auch etwas geschrumpften Kern: alle diese Zellen zeigten, ohne dass eine weitere Metamorphose nachweisbar war, zahlreiche Uebergänge bis zur vollständigen Auflösung. Ferner fanden sich zahlreiche, meist kleine, selten grössere, sog. Tuberkelkörperchen ähnliche Körper in allmäligem Uebergang zu ziemlich normalen, runden Kernen; spärliche missgestaltete Blutkörperchen; Fetzen eines durch reichliche Eiweissmolecüle getrübten und diffus schmuzigröthlich gefärbten Bindegewebsstromas.

Auch der Saft der kleinen, scheinbar frischen Knoten an der Tubeninsertion war, besonders in grossen Alveolen, fettig entartet. Constant war dies der Fall mit dem im Centrum der Alveolen gelegenen Saft, während der peripherische Theil normal war. Die fettig entarteten Portionen hatten eine regelmässige Gestalt, welche im Ganzen die Contouren des Alveolus wiederholte, und waren meist scharf umschrieben. — Die nicht fettig entarteten Zellen waren mittelgross, von rundlicher oder länglichrunder Gestalt, seltner geschwänzt oder spindelförmig, hatten mattgranulirten Inhalt und einen einfachen, sehr grossen, blasenförmigen, hellen Kern mit sehr grossem Kernkörperchen. In verhältnissmässig grosser Menge fanden sich meist grössere Zellen mitsich theilendem Kern, mit 2 oder noch mehr Kernen.

Die Alveolen der Krebsknoten an der Tubeninsertion waren $\frac{1}{6}$—$\frac{1}{3}$‴ im Durchmesser; die kleinern waren wahrscheinlich meist Querschnitte jener. Ihre Gestalt war theils rund und länglichrund, theils ästig, wobei die Aeste verhältnissmässig dick und ganz unregelmässig waren. Das Stroma machte durchschnittlich den sechsten Theil der Krebsmasse aus, bestand überall aus dem gewöhnlichen Uterusgewebe, schien aber stellenweise gefässreicher zu sein. — Die scheinbar normale Umgebung der Krebsknoten enthielt gleichfalls Krebsalveolen, welche theils eben so gross wie die genannten, theils viel kleiner,

überall aber viel spärlicher waren. Die kleinern lagen in dem Bindegewebe zwischen Muskelbündeln, namentlich waren ihre spitzen Enden deutlich von jenem umgeben. — Ein neugebildetes Stroma war nirgends vorhanden. Das die Alveolen begrenzende Bindegewebe war nach der Geschwürsfläche zu ziemlich gleichmässig bräunlich gefärbt, von reichlichen Eiweiss- und Fettmolecülen durchsetzt, während das Muskelgewebe eine rein weisse Farbe hatte. Ebenso verändert war auch das Bindegewebe zwischen Muskelbündeln an Stellen, wo keine Alveolen lagen. Am Geschwür selbst betraf die bräunliche Färbung alle Gewebe; letztere waren hier überhaupt schwer unterscheidbar. An den Gefässen dieser Stelle keine Abnormität.

Die Uterusserosa zeigte an zahlreichen Stellen, und zwar mitten in ihrer Dicke, ziemlich grosse, meist spindelförmige, seltner ovale Haufen von Fettzellen, an welche einzeln liegende Fettzellen und spindelförmige Bindegewebskörperchen in allen Stadien zur Fettzellenbildung grenzten. Hier und da lagen gewöhnliche, fettig entartete Bindegewebskörperchen oder Kerne solcher. Alle Bindegewebskörperchen waren deutlich entwickelt und hatten namentlich grosse deutliche Kerne.

Der Saft der Lymphdrüsenkrebse unterschied sich nicht von dem der Krebsknoten an der Tubeninsertion, nur waren die Zellen weniger verändert, das Krebsserum etwas reichlicher. — Der Inhalt der grössern Lymphgefässe bestand aus sehr kleinen, mittelgrossen und grossen Fetttropfen, welche meist einzeln lagen, seltner zu mittelgrossen, runden Haufen vereinigt waren, und aus einzelnen nadelförmigen Krystallen; nur hier und da fanden sich Reste von Krebszellen ähnlichen Gebilden. Den Inhalt der kleinern Lymphgefässe bildeten theils dieselben Elemente, theils ziemlich reichliche, einzeln und haufenweise liegende, denen im Uterusinfiltrat ähnliche, einfache oder Mutterzellen, welche meist durch Eiweiss- oder Fettmolecüle getrübt waren. Diesen Inhalt fand ich bis nahe an die Lymphdrüsen. Von Stroma keine Spur vorhanden. Die Innenfläche der Lymphgefässe, ihre Wand ganz normal.

Die Gerinnsel in der Cava enthielten: in grösster Menge Faserstoff, welcher fester, durch Eiweiss- und Fettmolecüle getrübt war; Krebszellen gleich denen des Uterus, theils normal, theils in allen Stadien von Fettmetamorphose; einzelne grosse, freie Kerne; fettig entartete weisse Blutkörperchen; stellenweise reichliche kleine Pigmentkörnchen. — Die meisten Stellen verhielten sich für das blosse Auge und beim Zerfasern wie festerer Faserstoff und enthielten sparsame Krebszellen. Hier und da aber lagen Stückchen, welche in jeder Beziehung einem mässig weichen Markschwamm glichen; diese enthielten sehr reichliche, meist nicht veränderte, denen in den Lymphdrüsen gleiche Zellen, sowie einzelne Mutterzellen, zum Theil mit sehr zahlreichen Kernen. Bindegewebe fand ich nirgends als Stroma der Zellen. Die Venenwand ohne besondere Abnormität.

Nach Walshe (pag. 448) fand Andral Krebsmasse in den Wänden des Ductus thoracicus. Hourmann verfolgte sie längs der Lymphgefässe vom Uterus bis zur Tuba: die in den Lymphgefässen gelegene Substanz war ganz

ähnlich der im Uterus; ihre Wände waren verdickt, aber ihre Innenhaut vollkommen durchscheinend und glatt, die Substanz leicht zu entfernen, die Klappen normal.

45. Cruveilhier (Livr. XXVII. Pl. 2)

fand bei einer alten Frau Cancer aréolaire pultacé des Uterus und der Vagina, Krebssaft im Ductus thoracicus und in den zugehörigen Lymphgefässen.

Krebs des Peritonäums

kommt selten über grössere Strecken desselben ausgebreitet vor. Er fand sich unter 39 Fällen Lebert's 1mal, unter 73 von Kiwisch 5mal, unter 59 von Dittrich gleichfalls 5mal. Er kommt häufiger bei gleichzeitiger Krebsentartung des obern Uterusendes, sowie bei gleichzeitigem Krebs mehrerer Beckenorgane (Harnblase, Mastdarm, Ovarium, Lymphdrüsen, Knochen) vor. Uebrigens unterscheidet sich der Krebs nicht von andern secundären Peritonäalkrebsen, ist auch meist ohne practische Wichtigkeit.

46. Dittrich (Pr. Vjschr. 1845. III, pag. 110).

Krebs des Uterus, auch des Fundus; Krebs der Harnblase, des Mastdarms, der Ovarien, der linken Niere; Krebs des Bauchfells in Wachstropfenform; granulirter Krebs der Lungen.

47. Id. (Ibid. 1848. III, pag. 99).

60jähriges Weib. Krebs der Vaginalportion und der Vagina, des untern Beckenzellgewebes, des untern Theils der Ureteren; krebsige Ablagerungen am Bauchfell und im rechten Ovarium.

48. Loebl (Ztschr. d. Wien. Ae. 1845. II, pag. 65).

50jähriges Weib. Gemeiner Uteruskrebs. Krebs der Leber und des Peritonäums („medullarkrebsige Peritonitis mit acht Pfund flüssigen (serösen) Exsudats, wobei das Bauchfell an der vordern Seite des Magens und am kleinen Netz mit einer mehr als zolldicken Encephaloidmasse bedeckt war; der Magen war an der grossen Curvatur von einer faustgrossen, in's Mesocolon hineinwuchernden Krebsmasse durchbrochen"), Medullarkrebs des Lymphdrüsenplexus am Pancreas und das Plexus mesaraicus colicus. Rothe Erweichung im linken Corpus striatum und Linsenkern.

49. Bennett (On cancer and cancr. gr. Obs. XII).

49 jähriges Weib. Grosse Abmagerung. Thoraxorgane gesund. Bauchhöhle sehr ausgedehnt durch bräunliche, Lymphflocken enthaltende Flüssigkeit, welche in der Iliacalgegend schwarz war und gangränös roch. Die Därme vom Rectum aufwärts mit vorspringenden, ein 6pence — ½ krongrossen, weisslichen, im Centrum leicht deprimirten, mehr oder weniger gefässreichen Geschwülsten bedeckt. Schleimhaut gesund ausser in der Mitte des Quercolons, wo

sie über einer nach innen vordringenden Geschwulst ulcerirt war. In der Flexura sigmoidea des Colons waren die Geschwülste nicht nur grösser, sondern auch zusammenhängender, die Darmwände beträchtlich verdickt, der Darm verengt. Am Pylorustheil des Duodenums ragte eine grosse Geschwulst in den Canal hinein und um sie herum lagen einige andre kleinere. Mehrere andre bildeten eine kleinorangegrosse Masse, welche unten und hinten die Magenwand eindrückte und eine uhrglasförmige Verengerung desselben bewirkte. Derselben entsprechend war die Schleimhaut tief ulcerirt, mit erhabnen Rändern. Im hintern Theil der Leber 3—4 weisse, wallnussgrosse, auf der Oberfläche prominirende und im Centrum deprimirte Geschwülste. Alle Mesenterial- und Lumbaldrüsen vergrössert und krebsig infiltrirt. — Der ganze Fundus des Uterus mit derselben Krebsmasse infiltrirt; auf seiner Oberfläche mehrere halb- bis wallnussgrosse Geschwülste vorragend. Der Muttermund erweitert, seine Ränder höckrig und ulcerirt, bei Druck eine bräunliche, fötide Flüssigkeit entleerend. Beide Ovarien vergrössert, durch und durch mit weisser Krebsmasse infiltrirt. Die übrigen Bauchorgane gesund.

Krebs der Knochenhaut und der Knochen

kommt selten vor. Derselbe ist meist ein vom Uterus und Beckenbindegewebe fortgesetzter und betrifft dann zuerst das Periost, später die oberflächlichen Knochenschichten. In dieser Weise findet er sich am häufigsten an der Vorderfläche des Kreuzbeins, sowie an der Innenfläche des Darmbeins.

Noch seltner kommen wirkliche secundäre Krebse der Knochen vor. Der Sitz letzterer ist ohne alle Regel. Sie finden sich meist nur einfach, selten mehrfach.

XXXIII. Fall des Herrn Prof. Credé.

39jähriges Weib. Fast die ganze Vagina und die Uterushöhle bis zur Mitte des Körpers in ein einziges grosses Krebsgeschwür verwandelt. Vordere Uteruswand mit der Harnblase, hintere mit dem Rectum fest verwachsen, das zwischenliegende Bindegewebe krebsig infiltrirt und verjaucht. Krebsinfiltration im obern und mittlern Theil der hintern Harnblasenwand. Linkes Ovarium sammt Tuben carcinomatös. Krebsinfiltration der linken und eines Theils der rechten Hälfte des Kreuzbeins.

XXXIV. Fall des Herrn Prof. Credé.

30jähriges Weib. Grosses Krebsgeschwür des ganzen Uterus, so dass nur dessen Fundus erhalten war, und der obern Scheidenhälfte, bedeckt mit reichlichen fungösen Massen. Kleinfingerdicke Perforation am hintern untern Theil der Blase mit weiter Krebsinfiltration der Umgebung. Perforation der vordern Mastdarmwand. Krebs der Fascien und des Periosts des Kreuzbeins, der Mesenterialdrüsen. Alte Pleuritis. Lungentuberculose mit kleinen Cavernen. Fett-

leber. Alte Perihepatitis. Kleiner Stein im Ductus choledochus. Unterer Dünndarm, Coecum, Processus vermiformis und Flexura sigmoidea fest mit Uterusgrund und Ligamenta lata verwachsen. Hintere Uterusfläche fest an's Kreuzbein angelöthet. Aeusserste Anämie und Abmagerung.

50. Dittrich (Pr. Vjschr. 1845. III, pag. 110).

Krebsinfiltration des Uterus, auch des Grundes; die Entartung erstreckte sich ausserdem durch die infiltrirte Beckenwand auf den Körper des linken Darmbeins. Peritonitis. Harnleiter und Nierenbecken durch mechanischen Druck des krebsigen Uterus enorm ausgedehnt. Chronische Phlebitis der linken Cruralis.

51. Loebl (Ztschr. d. Wien. Ae. 1844. I, pag. 65).

In einem Falle hing der Medullarkrebs des Uterus an der linken Seite mit einer faustgrossen, am Darmbeinteller aufsitzenden Krebsmasse zusammen, unter welcher das Darmbein verdickt war; zugleich hatte sich auch vom rechten Darmbein her ein zum Theil zerfliessender, hühnereigrosser Krebs erhoben und die Lumbaldrüsen waren krebsig degenerirt.

52. Téallier (Du cancer de la matrice. pag. 115. Aus Gaz. méd. 1834, von Sanson).

40jähriges Weib. Uteruskrebs. Krebse, zum Theil erweicht, in den Bauchwänden, längs der Musculi sacrolumbares und longissimus dorsi, in Lungen, Leber, Schädelknochen, allen Wirbelkörpern, in Epiphysen und Markcanal der Oberschenkel.

53. Lacombe (Bull. de la soc. anat. de Par. XIV, pag. 102).

30jähriges Weib. Ausgebreiteter Krebs des rechten Hüftbeins mit Perforation in die Fossa iliaca. Uterushals carcinomatös zerstört; mehrere Krebsmassen in den Körperwänden des Uterus. Krebs der Mesenterialdrüsen, der Leber, der Lungen. Wurmfortsatz daumendick, mit Eiter erfüllt; auf seiner Innenfläche mehrere Geschwüre.

54. Desnos (Ibid. XXIX, pag. 310).

Krebs des Uterus. Wahrscheinlich carcinomatöse Geschwulst am Schenkelhals; Fractur desselben.

55. Dittrich (Pr. Vjschr. 1848. III, pag. 100).

47jähriges Weib. Krebs des Uterus und der Harnblase, mit Perforation letzterer, des Peritonäums, der Gekröse, der Retroperitonäaldrüsen. Ungewöhnlicher Marasmus aller Organe. Apoplectische Cyste im rechten Streifenhügel. „Der Schädel zeigte sowohl am Gewölbe als auf seiner Basis (die Ge„sichtsknochen nicht ausgenommen) grösstentheils rundliche, linsen- bis kreuzer„grosse, hier und da zusammenfliessende und dadurch unregelmässige Löcher mit „gezackten Rändern, welche Löcher den bei der Trepanation entstandenen täu„schend ähnlich waren. Dieselben waren von einer ziemlich derben, gegen die „Ränder zu weichern, mehr gallertigen, medullaren Krebsmasse ausgefüllt, die „sich in der ziemlich massenreichen und lockern Diploë entwickelt und beide

„corticale Lamellen durchbrochen hatte. Nach innen zu verschloss die innig an-
„gelöthete Dura mater, nach aussen das verdickte Periost diese Krebsmassen so,
„dass bei Abnahme des Gewölbes ein grosser Theil derselben an der Dura
„haften blieb. Einzelne dieser Krebse hatten die Diploë in ziemlich grossem
„Umfange zerstört, waren aber durch höchstens linsengrosse Durchbruchsöffnun-
„gen nach aussen oder innen zum Vorschein gekommen."

Krebs des Periosts ist als secundärer sehr selten. Ebenso Krebs der Dura mater (siehe den Fall Dittrich's 29).

Nach Mikschik (Ztschr. d. Wien. Ae. 1856. Jan.) sah Chiari in einem Falle eines epithelialkrebsigen Blumenkohlgewächses an der Vaginalportion, wo nach der Ligatur Tod durch Pyämie eintrat, fibröse Krebsablagerungen in der harten Hirnhaut.

Krebs der Leber

kommt selten nach Uteruskrebs vor. Lebert sah denselben unter 39 Fällen 2mal, Kiwisch unter 73 3mal, Dittrich unter 59 2mal, ich 4mal. In den meisten Fällen bildet er nur einzelne oder wenig zahlreiche Knoten von der gewöhnlichen Beschaffenheit der primären Markschwämme. In fast allen Fällen findet sich gleichzeitig Krebs der Lymphdrüsen.

In einzelnen Fällen werden die Krebsablagerungen in der Leber so zahlreich, dass der Fall vor Untersuchung der Beckenorgane einem primären Leberkrebs vollständig gleicht (wie in einem Dittrich'schen und in einem eignen Fall). Solche Fälle sind dann von wesentlichem Einfluss auf den übrigen Organismus und auf die Symptome (Oedem, Ascitis, Icterus etc.).

XXXV. 35jähriges Weib, secirt am 1. October 1853 (Jacobshospital).

Grosse Abmagerung. Geringes Oedem. Schwaches Lungenemphysem. Im rechten Leberlappen ein haselnussgrosser Krebsknoten. Lumbaldrüsen bis hühnereigross, theils fest, theils (im Centrum) weisslichbreiig. Uterus allseitig verwachsen, doppelt grösser. Unteres Drittheil des Körpers sammt Cervix durch carcinomatöse Verschwärung zerstört. Hintere Blasenwand, sowie oberer Theil der Vagina perforirt.

XXXVI. 76jähriges Weib, secirt den 10. August 1854 (Jacobshospital).

Starke Abmagerung. Oedem der untern Extremitäten. Emphysem der Lungen. Sehnenflecke am Herzen. Schwache Arterienauflagerung. In der Leber einzelne haselnussgrosse Krebse. Krebs der Lumbal-, in geringerem Grade der Mesenterialdrüsen, des Parietalblatts des Peritonäums in der Unterbauchgegend. Uterus etwas grösser; Vaginalportion durch Krebsverjauchung vollkommen zerstört.

XXXVII. 43jähriges Weib, secirt den 18. Mai 1854 (Jacobshospital).

Starke Abmagerung. Oedem der Beine. Geringer Icterus. — Lungen vorn und oben stark emphysematös, übrigens ödematös; in beiden einzelne erbsen- bis bohnengrosse Krebsknoten. Grosser Sehnenfleck auf dem Herzen. In der Bauchhöhle einige Pfund braungelbliches Serum. Leber dreimal grösser, von 15 Pfund 8 Unzen Med.-Gewicht, von grossen und kleinen weichen Krebsknoten dicht durchsäet. Milz klein. Alte Geschwürsnarbe in der kleinen Magencurvatur. Uterus im Halstheil durch Krebsinfiltration stark geschwollen; Vaginalportion oberflächlich ulcerirend.

XXXVIII. Fall des Herrn Prof. Credé.

Untere Hälfte des Uterus und oberer Theil der Scheide in ein grosses, tiefes Krebsgeschwür verwandelt. Erbsengrosse carcinomatöse Perforation der Harnblase. Adhäsionen des Uterus mit der Umgebung und krebsige Infiltration derselben. Zahlreiche kleine bis wallnussgrosse Krebse der Leber. Krebs der Mesenterialdrüsen.

56. Dittrich (Pr. Vjschr. 1846. II, pag. 101).

35jähriges Weib. Infiltrirter Medullarkrebs des ganzen Uterus und Verjauchung der Vaginalportion. Bohnengrosse Perforation des Rectum mit krebsig infiltrirten Rändern; Infiltration der Beckendrüsen. Erweiterung der Harnleiter und Nierenbecken. Croup des Dickdarms. Allgemeine septische Peritonitis. „Die ganze Leber fühlte sich schlaff, matsch, hier und da fluctuirend an. In beiden Lappen sassen unzählige, dicht beisammen sitzende, tiefe und oberflächliche (kuglig über die Oberfläche der Leber vorspringende), erbsen- bis hühnereigrosse, runde Knollen, die sich beim Durchschnitt theils als weiche, grauweissliche, fast zerfliessende, medullarkrebsige Massen zeigten, theils als eine Art von Cysten auswiesen, welche eine theils gelbliche, klare, theils schmutzigröthliche, theils bräunliche, zähe Flüssigkeit einschlossen, und deren Wandungen platt, unregelmässig ausgebuchtet und wie aus einem groben, unregelmässigen Gitterwerk gebildet erschienen. Zwischen diesen beiden Formen nahm man wieder andre wahr, welche in der Peripherie auf 2—3‴ Tiefe die oben erwähnte weiche, medullarkrebsige Masse besassen, deren Centrum aber aus jenem weichen, elastischen Gitterwerk theils allein, theils mit einschliessender seröser Flüssigkeit gebildet wurde. Nur bei 2—3 solchen Fremdmassen war in dem umhüllenden Gitterwerk flüssige, grauweissliche Medullarkrebsmasse eingeschlossen. Die mikroskopische Untersuchung ergab in der zuletzt erwähnten, sowie in der festern grauweisslichen Masse die Stufe der Zellenbildung (die Zellen rund, geschwänzt und mit zahlreichen sogenannten Entzündungskugeln gemischt); in dem elastischen, fasrig reissbaren Gitterwerk sah man die dem geronnenen Faserstoff zukommenden Formen mit zahlreichen kleinen, schwarzen Pünctchen und Granulationen bedeckt. In dem Serum der Cysten zeigte sich unter dem Mikroskop ausser zerstreuten kleinen Granulationen nichts; beim Erhitzen gerann die Flüssigkeit äusserst schnell.“

Vergleiche Virchow's Fall.

Krebs des Magens und des übrigen Darmcanals kommt, mit Ausnahme des Rectums, selten vor. Ueber den Mastdarmkrebs siehe pag. 60. Einzelne für secundär gehaltene Fälle scheinen sich vom Peritonäum aus erst auf die Magen- und Darmwände ausgebreitet zu haben.

Häufiger sind fortgesetzte Krebse auf Stellen des Darmcanals, welche mittelst Pseudomembranen in unmittelbare Nähe des Uterus kamen. In solchen Fällen findet dann verhältnissmässig oft eine Perforation mit consecutiver Communication zwischen Darm und Uterus oder Scheidengewölbe oder Douglas'schem Raum statt.

XXXIX. Fall des Herrn Prof. Credé.

c. 50jähriges Weib. Grosses Krebsgeschwür des Cervix bis zur Mitte der Scheide; übriger Uterus gleichmässig krebsig infiltrirt, vergrössert. Groschengrosse krebsige Perforation der Harnblase in das Geschwür. Eine Dünndarmschlinge am Uterusgrund angeheftet; krebsige Infiltration an der Verwachsungsstelle. Alte Lungentuberculose.

XL. Fall des Herrn Prof. Credé.

56jähriges Weib. Carcinomatöse Zerstörung des Uterushalses, Infiltration des übrigen Theils. An der rechten Seite des Uterusgrundes eine thalergrosse Verwachsungsstelle mit einem Stück Dünndarm und Perforation des Krebses in den Darm hinein.

XLI. Fall des Herrn Prof. Credé.

30jähriges Weib. Oberes Drittel der Vagina bis zur Mitte des Uteruskörpers ein Krebsgeschwür von 5″ Länge bildend. Grosses Loch in der hintern obern Scheidenwand. Damit communicirte $1\frac{1}{2}$″ breit und 4″ lang ein Stück Dünndarm. Ränder desselben krebsig. Ein 4″ langes Stück Flexura sigmoidea communicirte mit dem Krebsgeschwür siebförmig an vielen ganz kleinen Stellen und war gleichmässig krebsig infiltrirt. Hintere Wand und Seitentheile des Uterus mässig fest mit Flexura Sigmoidea, einem langen Stück Dünndarm und obern Theil des Kreuzbeins verwachsen. Periost des letztern und oberflächliche Knochensubstanz an mehreren kleinern Stellen unter dem Promontorium krebsig infiltrirt.

Siehe auch Dittrich's Fall 23.

XLII. Epithelialkrebs des ganzen Uterus, des Scheidengewölbes, der Harnblase und einer Dünndarmschlinge; Blasenuterus- und Dünndarmblasenfistel. Hydronephrose.

Das betreffende Präparat erhielt ich Ende Mai 1858 durch Herrn Dr. Richter in Zeitz mit folgenden Notizen.

„Die Kranke litt seit circa 3 Jahren an Uteruscarcinom, welches seit circa ½ Jahre zu Cloakenbildung Veranlassung gab; indem sich seitdem Koth und Urin durch die Scheide entleerten ..... Die eine Niere war blasenförmig aufgetrieben und ganz voll von Urin; der Ureter derselben schien durch die Krebsmasse verschlossen zu sein. Alle übrigen Baucheingeweide zeigten keine Spur von Krebsentartung. Der Thorax durfte nicht eröffnet werden."

Das Präparat gelangte schon in beginnender Fäulniss in meine Hände. Der Uterus sammt Scheidengewölbe und die Harnblase bildeten eine apfelgrosse zusammenhängende Höhle, deren Innenfläche reichlichen trüben, stinkenden Saft enthielt und unregelmässig zottig war; die Wände waren von einer gleichen, sehr reichlichen Masse infiltrirt und nur an der Peripherie noch stellenweise erhalten, überdem (wohl in Folge der Manipulationen bei der Herausnahme der Theile aus der Leiche) stellenweise durchgerissen. An der hintern Uterinfläche reichliches gelbliches Fettgewebe. Die linkseitigen Uterinadnexa fehlten ganz, gleich dem rechten Ovarium; die rechte Tuba war in ihrem Uterintheil krebsig zerstört, ihr übriger Theil etwas dicker, vielfach verwachsen. Am linken obern Ende der Harnblase communicirte eine, wahrscheinlich dem untern Ileum angehörige Schlinge in der Weise mit der Blasen-Uterushöhle, dass der dem Mesenterium zuliegende Darmtheil normal war, während der gegenüberliegende an einer kleinfingerdicken Stelle in die Cloake mündete. Die Darmränder erschienen wenig verdickt; die Muscularis schwach hypertrophisch, die Serosa und Subserosa hing der Harnblase eng an und war nach oben abnehmend, bis ¾″ über der Fistel, gleichfalls krebsig infiltrirt.

Der Krebssaft der Ober- und Schnittfläche stellte sich bei der mikroskopischen Untersuchung als weicher, saftreicher Epithelialkrebs dar. Die Zellen waren grösstentheils platt, meist sehr gross, von verschiedner Gestalt (mundepithelähnlich, nur meist in einem Durchmesser länger, breitgeschwänzt, breitzackig, spindelförmig), hatten einzelne Fettkörnchen im Inhalt, einen einfachen, grossen, meist ovalen Kern. Sie lagen bald einfach übereinander, bald in verschieden grossen Haufen concentrisch geschichtet um einen hellen Mittelpunct. Daneben kamen einzelne Körnchenzellen und ziemlich viele mittelgrosse ovale oder rundliche Zellen vor. — Die Structur war überall deutlich alveolär. Die Alveolen waren zum kleinsten Theil sehr gross, oval, die meisten mittelgross, unregelmässig gestaltet, oft mit schmalen oder breiten Ausläufern und mittelst dieser untereinander communicirend. Das Stroma war wenig mächtig und bestand aus kernreichem Bindegewebe. Nach der Schleimhautoberfläche zu lagen stellenweise zahlreiche lange, ziemlich breite und knopfförmig endigende Zotten, an denen oft wieder secundäre Zotten sassen; alle waren von so reichlichen Fettkörnchen durchsetzt, dass ihre Structur nicht deutlich wurde; alle waren ohne Epithelbeleg. Nach aussen zu endeten die Alveolen im normalen Gewebe des Uterus etc.; an vielen Stellen lagen hier kleine, zellenhaltige Alveolen von spindel- oder meist sternförmiger Gestalt und bis in ihre Ausläufer mit Zellen erfüllt; viele communicirten mittelst solcher Ausläufer. Diese Präparate waren wahrscheinlich endogen wuchernde Bindegewebskörperchen der intermusculären Schicht.

Krebs der Nieren,

sowie des Nierenbeckens und des obern Theils der Harnleiter scheint äusserst selten vorzukommen.

Vergleiche den einzigen Fall Dittrich's.

Krebs der Nebennieren

kommt gleichfalls äusserst selten vor.

57. Lasserre (Bull. de la soc. anatom. de Paris. XIV, pag. 342).

62jähriges Weib. Der Hals und der grösste Theil des Körpers des Uterus sind in encephaloides Gewebe verwandelt. Die Beckenlymphdrüsen sind in eine grosse, ähnliche, stellenweise erweichte, grösstentheils harte Masse verwandelt. Die Vena iliaca communis rechterseits bis 1″ von der Vena cava, die Iliaca int. und ext. und der obere Theil der Venen der rechten, stark ödematösen Unterextremität sind der Sitz einer „adhäsiven Phlebitis“ [Thrombose]. Geringer seröser Pleuraerguss. In den Lungen einzelne bis haselnussgrosse, oberflächlich oder tief gelegene Encephaloidknoten. In der Milz drei gleiche bis haselnussgrosse Knoten. Die rechte Nebenniere bildete eine ziemlich regelmässig sphärische, $2\frac{1}{2}$″ im Durchmesser haltende, der Niere locker, der Leber fester anhaftende Geschwulst, welche an ihrer obern und innern Fläche noch Reste der Nebenniere enthielt. An Stelle der linken Nebenniere lag eine gleiche, aber faustgrosse Geschwulst. Beide Geschwülste waren Cysten, welche einen theils bräunlichen, theils hellröthlichen, grösstentheils aber weisslichen Brei enthielten; letztrer glich ganz der erweichten Encephaloidmasse der Lymphdrüsen. Die Wände der Cysten waren mit demselben Brei bedeckt und bestanden aus lamellösem Bindegewebe. Die erwähnten kammähnlich vorspringenden Reste der Nebennieren erwiesen sich auch bei näherer Untersuchung als solche. [Vom Addison'schen „bronzed skin“ wird nichts erwähnt.]

Von Krebsen der übrigen Organe des Unterleibs (Milz, Pancreas) habe ich keine sichern Beispiele gefunden.

Krebs der Lungen

kommt selten vor: in Lebert's 39 Fällen 2mal, in Kiwisch's 73 7mal, in Dittrich's 59 6mal, in meinen Fällen 1mal. Er findet sich fast nur in Gestalt der gewöhnlichen secundären Lungenkrebse, meist in sparsamer, selten in grosser Menge, gewöhnlich in beiden Lungen zugleich. Der Uteruskrebs, in dessen Gefolge der Lungenkrebs vorkommt, erstreckt sich meist auf den Körper oder Grund des Organs und hat am Cervicaltheil den gewöhnlichen Zerfall eingegangen; häufig sind gleichzeitig noch Krebse

andrer, seltner ergriffner Organe vorhanden (Bauchfell, breite Mutterbänder, Niere, Leber, Herz).

Vergleiche Dittrich's Fälle 13 und 33, sowie meinen Fall.

Pleurakrebs

kommt sehr selten vor (2mal unter Dittrich's Fällen). Er unterscheidet sich nicht von andern secundären Pleurakrebsen.

58. Dittrich (Pr. Vjschr. 1846. II, pag. 96).

50jähriges Weib. Infiltration einer derben, weisslichen, medullaren Krebsmasse in die Vaginalportion, sowie in den Körper und Grund des Uterus, mit Verjauchung der Masse an der Vaginalportion und am obern Theil der Scheide, mit gleichzeitiger Infiltration der Harnblasenwände und in die Höhle der letztern hineinragenden unregelmässigen Wucherungen. Krebs der Drüsen der Beckengegend und des Bauchfells daselbst, der Rippenpleura und der die Lungen an die Costalpleura anlöthenden Verwachsungen.

Krebs des Herzens

kommt selten vor. Er fand sich in Dittrich's Fällen viermal. Er bildet meist solitäre, bis wallnussgrosse Knoten in der Herzsubstanz, auffallend häufig rechterseits. Zweimal fand sich gleichzeitig Lungenkrebs (einmal zugleich Leberkrebs).

59. Dittrich (Pr. Vjschr. 1846. I, pag. 45).

60jähriges Weib. Krebsige Infiltration des Uteruscervix mit Verschwärung des Scheidengewölbes, der hintern Harnblasenwand mit Perforation; zerstreute frische, kleine, medullarkrebsige Infiltrationen in die obern Lungenlappen. Wallnussgrosser Krebsknoten in der vordern Wand des rechten Herzventrikels. Hämorrhagische Pericarditis. Chronische Peritonitis. Acuter Dickdarmcatarrh.

60. Id. (Ibid. IV, pag. 158).

55jähriges Weib. Krebsverschwärung des Cervix und des angrenzenden Scheidentheils. Mässige Infiltration von Krebsmasse im Uteruskörper. Krebs der Harnblase, theils submucöse Knoten, theils polypöse Excrescenzen bildend, besonders um die Urethralmündung wuchernd und dieselbe comprimirend; Krebs des Mastdarms mit Perforation. Zahlreiche Krebsknoten in den Lungen, auf dem Brustfell, in der vordern Wand des rechten Herzens zwischen den Muskelbündeln (von Haselnussgrösse). Drüsenkrebs der Leistengegend und um die Aorta. Krebsknollen zerstreut in der Leber. Croup des Colon. Phlebitis beider Iliacae.

61. Id. (Ibid. 1848. III, pag. 101).

58jähriges Weib. Krebs des untern Uterustheils und des Vaginalgewölbes mit Verschwärung; krebsige Mastdarmscheidenfistel. Haselnussgrosser Medullar-

krebs im Septum ventriculorum cordis. Ausgebreitete lobuläre Pneumonieen in beiden untern Lungenlappen.

Vergleiche ausserdem Dittrich's Fall 23.

Krebs der Blutgefässe

kommt sehr selten vor. Von Arterienkrebs habe ich keinen Fall von Venenkrebs sehr wenige aufgefunden. Es ist übrigens bemerkenswerth, dass ich bei Durchschnitten erhärteter krebsiger Uterusprăparate die kleinern und kleinsten Arterien und Venen in ihren Wänden, selbst in dem die Adventitia vertretenden Bindegewebe stets normal gefunden habe.

Vergleiche meinen Fall von Krebs der untern Hohlvene ohne nachweisbaren Krebs der Gefässwand XXXII.

62. Broca (Bull. de la soc. anat. de Par. XXV, pag. 45)

zeigte den carcinomatösen Uterus eines ungefähr 40jährigen Weibes vor. Die krebsigen Beckendrüsen bilden eine grosse, den linken Ureter comprimirende und die Vasa hypogastrica von allen Seiten umgebende Masse. Die linke Vena iliaca communis und die Vena cava inferior enthalten weisse, Markschwamm ähnliche Massen, umgeben von Blutgerinnseln. Die mikroskopische Untersuchung wies nach, dass die Uteringeschwulst, die Beckengeschwulst und die weisse Masse innerhalb der Venen fast ganz aus specifischen carcinomatösen Zellen und solchen Kernen bestand.

Broca hat, gleich Velpeau, Cruveilhier, Béraud und Andral, schon mehrmals Krebsmasse im Innern der Venen gefunden. Immer konnte er bei einer aufmerksamen Untersuchung in solchen Fällen nachweisen, dass eine Krebsgeschwulst einer Vene anlag, deren Wände desorganisirt und in ihr Inneres einbricht. Der venöse Collateralblutlauf reisst die Krebsmasse los, so dass jene innerhalb der Gefässe zwischen Herz und Krebsmasse liegt. Im gegenwärtigen Falle sind die Wände der linken Uterinvene in der Ausdehnung von mehr als einem Centimeter zerstört; diese Vene ist voll von Krebsmasse, welche bis zu ihrer Einmündung in die Hypogastrica reicht.

63. Virchow (Arch. II, pag. 597).

Uterushals ganz zerstört, Oberfläche der Wundfläche mit necrotisirten, verwesenden Fetzen besetzt; der Grund von einem dichten, schwieligen Bindegewebe gebildet. Körper des Uterus mit den Anhängen frei. Lumbal- und epigastrische Drüsen, sowie die Leber an sehr zahlreichen Puncten krebsig erkrankt. Alle diese Theile waren ziemlich dicht, wenig Saft auszudrücken; in reichlichem Bindegewebe verhältnissmässig wenige in der Rückbildung begriffne Zellen. Milz etc. normal. Aus den durchschnittnen Aesten der Pfortader floss überall eine eigenthümliche breiige Masse aus. Dieselbe bestand aus einer schmutzigröthlichen, leicht in's Graue ziehenden Flüssigkeit, in der zahlreiche

gelblichweisse, sehr leicht zerreibliche Klümpchen von geringer Grösse schwammen. Stamm der Pfortader strotzend gefüllt mit einer ähnlichen Masse, die sich in die einzelnen Aeste (Lienalis, Mesenterica) fortsetzte. In der Milz verhielt es sich gleich der Leber. Die Klümpchen bestanden aus allerlei geschwänzten, selten runden Zellen, welche zum grössten Theil die Fettmetamorphose begonnen hatten. Die Gefässwand vollkommen normal. Das Blut in Lebervene, Hohlvene, Herz enthielt keine Spur dieser Körper. [Dieser Fall soll beweisen, dass sich in der Blutmasse geschwänzte Körper erzeugen können, ohne von irgend woher hineingelangt zu sein.]

Krebs des Nervensystems kommt sehr selten vor.

64. Cruveilhier (Livr. XXIII. Pl. 6).

49jähriges Weib. Sog. Cancer aréolaire pultaçé des Uterus, mit Zerstörung fast des ganzen Halses, Krebs der vordern Scheidenwand, des untern Theils des Harnblasengrundes, der Harnröhre, der äussern Mastdarmhäute. Hypertrophie des Uteruskörpers. Eiteranfüllung der Uterus-, Blasen-, Scheidenvenen, der Uterin- und Blasenvenenplexus. Varicosität der untersten Mastdarmvenen. Zahlreiche (nicht krebsige) Geschwüre im Rectum und ganzen Dickdarm. Im mittlern Theil der Convexität der linken Hemisphäre, nahe der Mittellinie, fand sich eine der Pia ansitzende Geschwulst in der Hirnsubstanz; ihre Umgebung in grosser Ausdehnung weiss erweicht. Die Geschwulst war encephaloider Natur, weich, zeigte auf der Schnittfläche zahlreiche Gefässe und fibröse Fortsätze, in der Mitte eine kleine Apoplexie.

Die meisten Fälle von Fortsetzung des carcinomatösen Beckenbindegewebes auf die grossen Nervenstämme des Beckens sind zweifelhaft.

Broca (Köhler, Krebs- und Scheinkrebskrankh. pag. 472) beobachtete einmal das Eindringen des Krebsgewebes in das Neurilem der Wurzeln des Nervus ischiadicus. — Etwas Gleiches sah Tixerant (Bull. de la soc. anat. XXII, pag. 294).

Nach Walshe (pag. 448) sah Lisfranc die Uterinnervenplexus oft entzündet, geschwollen, bisweilen erweicht und in einem Falle krebsig, und fand Serré Krebsdestruction der Sacralplexus. Nach Patrix (Ueb. d. Gebärmutterkrebs. Uebers. 1821. pag. 98) sind die Nervenganglien bald ausserordentlich weich, grösser, bald von skirrhöser und selbst kalkartiger Härte. [?]

Krebs der Haut kommt sehr selten vor.

Krebs der Muskeln

ist gleichfalls selten: an den Beckenmuskeln durch Fortsetzung des Krebses vom Beckenbindegewebe. Sehr selten kommt er an entfernten Muskeln secundär vor.

Siehe Téallier's Fall 52.

Krebs der weiblichen Brust

ist sehr selten.

Jeffreys (Ztschr. f. Geburtshilfe. VII, pag. 373) fand gleichzeitig in der Brustdrüse, Leber und den Mesenterialdrüsen, oder in der Brustdrüse und innerhalb des Thorax skirrhöse Verhärtungen. Oberteufer (Stark's Arch. f. Geburtsh. 1802. II, pag. 675) fand einmal Krebs des Uterus und Krebs an beiden Brüsten zugleich. Beide Fälle habe ich nicht im Original vergleichen können. — Kiwisch fand einmal Krebs der Brustdrüse.

Krebs der äussern Genitalien

ist äusserst selten. Kiwisch sah denselben einmal.

Im Vorhergehenden sind die vom primären Krebs der Vaginalportion fortgesetzten, sowie die demselben secundären Krebse nach den Resultaten eigner und fremder Beobachtungen mitgetheilt worden. Die fortgesetzten und secundären Krebse mussten häufig zusammengefasst werden, theils um nicht eine unpractische Trennung (z. B. bei Harnblase, Ovarium) zu bewirken, theils bisweilen wegen Mangels an genauer Beobachtung, theils endlich wegen der Unmöglichkeit zu entscheiden, ob sich die Beziehungen der Krebse zweier nebeneinanderliegender Organe von Anfang an so verhielten, wie dies zur Zeit der Section uns wahrscheinlich ist. Denn wenn erfahrungsgemäss z. B. in der Harnblase eine Krebsinfiltration der Submucosa oder Mucosa ohne gleiche Infiltration der unterliegenden Muscularis vorhanden sein kann, so ist es weiter auch denkbar, dass die Infiltration nicht vom Bindegewebe zwischen Uterus oder Scheide und Harnblase sich auf die Häute letzterer fortsetzen kann, sondern dass sie von der Submucosa nach der Muscularis schreitet und erst von letzterer jenes Bindegewebe etc. erreicht. Angesichts des Sectionsbefundes wird

uns die Entscheidung für das Eine oder Andre meist unmöglich sein. Dasselbe gilt vom Mastdarm, von den Tuben etc.

Die Ausbreitung des Krebses auf die umliegenden Organe folgt durchaus nicht in allen Fällen der Verbreitung der Blutgefässe oder Lymphgefässe, sondern findet nicht selten geradezu in entgegengesetzter Richtung statt. Vor der nähern Kenntniss des Bindegewebes und seiner Körperchen war dieses Factum ganz unerklärlich; seitdem ist es zwar noch nicht im Speciellen aufgehellt, aber doch leichter erklärlich wegen des continuirlichen Zusammenhängens der Bindegewebskörperchen und wegen der Möglichkeit der Fortleitung von flüssigen Bestandtheilen durch dieselben nach Stellen, welche nicht unmittelbar dem Blut- oder Lymphgefässverlauf entsprechen. Auf dieselbe Weise lässt sich auch die Möglichkeit einer Krebserkrankung an entfernteren Stellen und mit zwischenliegenden nicht krebsigen Stellen annehmen.

Aus den obigen Mittheilungen ist die grosse Häufigkeit der fortgesetzten, sowie das nicht seltne Vorkommen der secundären Krebse ersichtlich. Es geht daraus weiter das Uebertriebene der Angaben der meisten Autoren hervor, dass sich der primäre Uteruskrebs durch das seltne Vorkommen derartiger fortgesetzter und secundärer Krebse auszeichne. Vielmehr wird hieraus, sowie aus dem Vergleich mit den fortgesetzten und secundären Carcinomen z. B. bei Magenkrebs ersichtlich, dass der Uteruskrebs sich nicht so exceptionell verhält und dass er namentlich eine auffallende Aehnlichkeit mit den Krebsen anderer Hohlorgane darbietet, in deren Zusammensetzung organisches Muskelgewebe als Hauptbestandtheil eingeht (z. B. Oesophagus, Magen, Darm); die Verschiedenheiten resultiren grossentheils aus den verschiedenen Lageverhältnissen des Uterus und der Vagina gegenüber den genannten Organen.

Der primäre Krebs der Vaginalportion hat:

	fortgesetzte Krebse		secundäre Krebse
Vagina	fast stets	. . . . .	sehr selten
Harnblase	häufig	. . . . .	selten
		(zusammen 38 %)	

	fortgesetzte Krebse	secundäre Krebse
Mastdarm	ziemlich häufig (zusammen 16 %)	sehr selten
Harnblase und Mastdarm zugleich	selten	
Ovarien	8 %	
Tuben	5 %	
Breite Mutterbänder	5 %	
Runde Mutterbänder	sehr selten	
Beckenbindegewebe	sehr häufig	
Ureterenenden	ziemlich häufig	?
Urethra	sehr selten	
Lymphdrüsen	häufig (zusammen c. 50 %)	ziemlich selten
Lymphgefässe	selten	—
Peritonäum	?	8 %
Periost und Knochen	ziemlich selten	sehr selten
Leber		5 %
Darmcanal (ausser Rectum)	ziemlich selten	sehr selten
Nieren		„ „
Nebennieren		„ „
Lungen		6 %
Pleura		sehr selten
Herz		selten
Gefässe	sehr selten	
Nervensystem		sehr selten
Haut		„ „
Muskeln	selten	„ „
Weibliche Brust		„ „
Aeussere Genitalien	sehr selten	„ „

Der primäre Magenkrebs hat

	fortgesetzte und secundäre Krebse:
Oesophagus (bei Sitz an der Cardia)	häufig
Duodenum (bei Sitz am Pylorus)	sehr selten
Leber	25 %
Peritonäum	16 %
Lungen	8 %
Retroperitonäaldrüsen	2 %
Mastdarm	1 %
Knochen	1 %

Consecutive nicht krebsige Krankheiten des gemeinen Krebses der Vaginalportion.

Die nicht krebsigen Krankheiten, welche in Folge des Krebses der Vaginalportion eintreten, haben grösstentheils eine gleich grosse klinische und pathologisch-anatomische Wichtigkeit. In ersterer Beziehung ist sogar bemerkenswerth, dass trotz der für die objective Untersuchung günstigen Lage des Uterus die Mehrzahl der Symptome in einzelnen Fällen, sowie einzelne Symptome in fast jedem Falle Folge jener Consecutivkrankheiten sind, so wie dass nicht selten der tödtliche Ausgang durch dieselben beschleunigt oder allein herbeigeführt wird.

Die Consecutivkrankheiten treten meist erst in vorgeschrittneren Stadien des Uteruskrebses ein. Sie sind zum Theil solche, welche auch bei Krebsen andrer Organe gewöhnlich vorkommen (plastische oder eitrige Entzündungen der umhüllenden serösen Haut, ein Theil der Thrombosen, Pericarditen u. s. w.), zum Theil gehören sie dem Uteruskrebs mehr ausschliesslich an (manche Thrombosen, Krankheiten der harnleitenden Apparate).

Da eine systematische Anordnung dieser Folgekrankheiten nicht wohl ausführbar ist, betrachten wir dieselben je nach ihrer Häufigkeit und Wichtigkeit.

Die Entzündungen des Peritonäums gehören zu den häufigsten Folgekrankheiten des Uteruskrebses. Sie sind häufig partiell und adhäsiver Natur, und fehlen dann nur in sehr seltnen, meist in den frühesten Stadien des Krebses zur Section kommenden Fällen. Siehe über dieselben pag. 46.

Oder die Peritoniten sind allgemein und dann fast stets eitriger oder septischer Natur. Sie kommen in fast einem Viertel aller Todesfälle an Uteruskrebs vor.

Die Ursachen der totalen eitrigen oder septischen Bauchfellentzündungen liegen am häufigsten in Erweichung und besonders Verjauchung des Krebsinfiltrates meistens des Uteruscervix selbst, namentlich im Douglas'schen Raum, seltner der consecutiven Krebse der Harnblase, des Mastdarms, der Tuben, der Beckendrüsen, noch seltner des Uteruskörpers. Sie finden

sich am häufigsten bei wirklicher Perforation des Peritonäums durch die Erweichung und Verjauchung und sind dann meist septischer Natur; jedoch kommen sie auch ohne Perforation und dann vor, wenn noch liniendicke Schichten von normalem oder carcinomatösem Gewebe zwischen Serosa und Jauchefläche liegen.

XLIII. Fall des Herrn Prof. Credé.

65jähriges Weib. Uterus über faustgross, das kleine Becken ganz ausfüllend, stark nach vorn gelagert, seitlich und hinten fest verwachsen. Links vorn im Grunde eine fünfneugroschenstückgrosse Perforation des Peritonäums. In der linken Hälfte ein interstitielles, 2″ im Durchmesser haltendes Fibroid. Uterushöhle in ein Krebsgeschwür verwandelt. Vaginalportion ganz zerstört. Vagina normal. Frische eitrig-jauchige Peritonitis. Starkes Lungenemphysem; verkreidete Tuberkel der Lungenspitzen.

Vergleiche ausserdem die oben mitgetheilten Fälle.

Andremal ist die eitrige Peritonitis Folge andrer nicht krebsiger Consecutivkrankheiten des Uteruskrebses: Harnblasenentzündungen, bedeutende Dilatation der Ureteren oder Nierenbecken, Croup des Dickdarms u. s. w.

In einzelnen Fällen ist keine nähere Ursache der eitrigen Peritonitis zu entdecken.

Die Peritonitis selbst unterscheidet sich nicht von andern aus gleichen Ursachen von Seite andrer Organe eintretenden Entzündungen seröser Häute. Das Exsudat ist selten von geringer Menge, beträgt meist einige bis 6 Pfund und darüber. Es ist am häufigsten von dünneitriger oder jauchiger Beschaffenheit, seltner hämorrhagisch, selten serös. Sein einziger Ausgang bei grösserer Menge ist der Tod.

XLIV. 48jähriges Weib, secirt den 13. Mai 1853 (Jacobshospital).

Körper ziemlich gut genährt; Unterhautzellgewebe noch sehr fettreich. Emphysem der obern Lungentheile; Oedem der Lungen. In der Bauchhöhle circa 6 Pfund blutigseröse Flüssigkeit; stellenweise Verklebung der Därme, deren Serosa injicirt und ecchymosirt. Grosses Netz verdickt, mit den Genitalien verwachsen. Krebs der Lumbaldrüsen. Uterus grösser, wenig beweglich. Portio vaginalis und Cervix krebsig zerstört. Hintere Blasenwand mit dem Uteruskörper verwachsen.

Selten sind eitrige oder jauchige Exsudate abgesackt. Bei ihnen kann das Leben fortbestehen und können von ihnen aus weitere consecutive Störungen eintreten.

65. Dittrich (Pr. Vjschr. 1847. II, pag.126).

56jähriges Weib. Sphacelescirender gemeiner Uteruskrebs. Consecutive septische Peritonitis mit Absackung des Exsudates in der Uterusgegend und Perforation einer angelötheten Dünndarmschlinge von aussen nach innen. Croup der Harnblase und des Dickdarms.

In seltnen Fällen fand sich gleichzeitig Luft in der Peritonäalhöhle.

66. Bennett (l. c. Obs. XIV).

39jähriges Weib. Beiderseitiger Hydrothorax und Hydropericardium. Alte Tuberkulose links oben. Im Peritonäum Gas und Flüssigkeit, letztere 2 Quart, gelblich, purulent, mit reichlichen Lymphflocken, in dicken Lagen an Zwerchfell und Leber, geringer an den Därmen. Fettleber (?). Rechtseitige Nierenatrophie durch Hydronephrose. Der Uterus das Becken ganz ausfüllend. Seine obere Hälfte hypertrophisch: die Wände 1″ dick, auf Druck grosse Tropfen einer weissen rahmigen Flüssigkeit entleerend. Seine untere Hälfte und der obere Theil der Scheide eine unregelmässige fungöse Krebsmasse bildend, bedeckt mit Eiter und Krebssaft. Krebs der Lumbaldrüsen.

Hin und wieder kommen allgemeine chronische Peritoniten vor, welche wahrscheinlich gewöhnlich ohne Beziehung zum Uteruskrebs waren.

Die Affectionen der Blutgefässe, besonders der Venen

sind die häufigsten nicht krebsigen Folgekrankheiten des Uteruskrebses. Dies gilt vorzugsweise von den

Thrombosen der Venen.

Dieselben kommen ungefähr in einem Drittel aller Todesfälle an Uteruskrebs vor, und zwar an verschiednen Venen. Bei Weitem am häufigsten finden sie sich in den venösen Uterovaginal- und Harnblasenplexus, in den Venae uterinae, vesicales, hypogastricae, iliacae communes und crurales, und zwar wiederum nicht selten in den meisten dieser Venen gleichzeitig, etwas häufiger auf einer, wie es scheint, namentlich der linken Seite, als auf beiden Seiten. Andremal kommt die Thrombose nur in einzelnen der genannten Venen vor.

Die Ursache der Thrombose der genannten Venen ist in dem einzelnen Falle oft nicht mit Sicherheit zu bestimmen. Am häufigsten ist dieselbe wohl eine Folge des Druckes, welchen das

carcinomatöse Beckenbindegewebe und die Lymphdrüsen auf die mittelgrossen Venen und auf die Venenplexus ausüben: das geht wenigstens aus der auffallenden Häufigkeit hervor, in welcher alle drei Befunde nebeneinander bestehen. Andremal kann der Druck von dem Uteringewebe selbst ausgehen und kann schliesslich von den feinsten Venenästen eine Thrombose auf die dickern Aeste übergehen. Das gleichseitige und gleichzeitige Vorkommen von Thrombose und starker Ureterenerweiterung ist in manchen Fällen vielleicht ebenso zu deuten. — Neben der Compressionsthrombose kommt am häufigsten die von Virchow sogenannte marantische Thrombose vor. Dieselbe hat ihren Grund in dem allgemeinen Marasmus, welcher die letzten Stadien des Uteruskrebses fast constant begleitet, sowie in der geschwächten Herzkraft, welche theils Folge anatomischer Veränderungen des Herzfleisches (Fettmetamorphose), theils der so häufigen und oft profusen Genitalienblutungen ist. — Höchst wahrscheinlich sind weiterhin manche Thrombosen Folge der ausser Beziehung zum Uteruskrebs stehenden Erweiterung der Blasen-, Uterin- und Mastdarmvenen. Oder endlich die Thrombose ist eine sog. secundäre, entweder Folge einer Entzündung oder Eiterung der Venenwand, oder des Hereinwucherns eines Krebses in das Venenlumen. Bisweilen können mehrere dieser Ursachen zusammen zur Bildung einer Venenverstopfung beitragen (z. B. Compression und Dilatation, oder Compression und Marasmus etc.).

Ebensowenig ist im Einzelfalle gewöhnlich zu bestimmen, von welcher Vene oder welchem Venenplexus die Thrombose ausging (ob z. B. von der Cruralis oder von der Hypogastrica und deren Aesten), oder ob die Thrombosen verschiedener Venenverzweigungen gleichzeitig und unabhängig von einander entstanden. Am häufigsten geht, wenn man aus der Beschaffenheit der Gerinnsel sichere Schlüsse auf ihr Alter machen darf, die Verstopfung von den Plexus uterovaginales und vesicales aus, setzt sich auf die Uterin- und Blasenvenen, weiterhin auf die Hypogastrica und durch die Iliaca communis auf die Iliaca externa und Cruralis fort. Andremal ist der Gang der Thrombose ein umgekehrter: von der Cruralis (z. B. bei grossen Leistendrüsenkrebsen) oder von den

Muskelästen des Ober- oder den Hautästen des Unterschenkels geht die Thrombose durch die Vena iliaca communis auf die Beckenvenen über.

Ueber die Zeit, seit welcher die Thrombose bestand, hat man nur ein approximatives Urtheil, da jene durchaus nicht genau mit den uns erkennbaren Folgekrankheiten harmonirt. Dagegen ist die Bestimmung darüber gewöhnlich leicht, welche Thrombose bei den gleichen Venen beider Seiten die ältere sei.

Thrombose der Vena cava inferior kommt im Vergleich zu der ihrer Aeste selten vor und ist von letzteren wahrscheinlich stets auf sie fortgesetzt; sie betrifft meist nur den untersten Abschnitt, selten erstreckt sie sich in höhere Theile. Primäre Thrombose derselben (z. B. durch Druck krebsiger Retroperitonäaldrüsen) kommt jedenfalls äusserst selten vor.

Vergl. meinen Fall XXXII und Dittrich's Fall 36.

Thrombose der Sichelblutleiter ist sehr selten und wohl marantischer Natur.

Vgl. Dittrich's Fall 12.

Thrombosen andrer Venen kommen in Folge des Uteruskrebses nicht öfter vor als nach andern dieselbe veranlassenden Krankheiten. Es sind noch beobachtet worden Thrombose der linken Iugularis interna und Subclavia (Dittrich), etc.

Die Beschaffenheit des Venengerinnsels variirt vielfach: häufig ist dasselbe zum Theil frisch, zum Theil etwas älter; sehr selten findet es sich in seiner Totalität, öfter aber partiell, in puriformer Schmelzung begriffen; selten hat es stellenweise eine jauchige Beschaffenheit. Verschrumpfung oder Verkalkung und andere Ausgänge desselben sind sehr selten. Hin und wieder, z. B. vielleicht in meinem Falle XXXII, findet sich eine Krebsbildung in demselben. — Die Gerinnsel kommen fast stets als allgemein obliterirende zur Section, entstehen aber meist als partiell obliterirende oder als wandständige.

Die näheren Folgen der Thrombose sind:

am häufigsten Oedem mässigen Grades, einer oder beider Unterextremitäten — bei Thrombose der Cruralis oder der Cruralis und Iliaca;

selten vielleicht Zellgewebsvereiterungen, z. B. am Unterschenkel;
vielleicht schnellere Erweichung oder Sphacelescenz der oberflächlichen Krebspartieen bei Thrombose der Hypogastrica, ihrer Uterovaginal- und Blasenplexus;
Ascites, meist geringen Grades, bei Thrombose der Vena cava inferior.

In einem Falle von Forget (Gaz. méd. 1851. No. 42) traten ohne Zeichen seitens des Uteruskrebses zuerst die Symptome der Verstopfung der Schenkelvene mit consecutivem Oedem ein.

Entferntere, zum Theil auf Embolusbildung beruhende Folgen der Thrombose sind:
Verstopfungen der Lungenarterie in verschiednen Graden,
bald ohne weitere Folgen wegen alsbaldigen lethalen Ausgangs,
bald mit consecutivem acuten Lungenödem (nicht selten);
bald mit secundären lobulären Lungeninfiltrationen, welche im Zustande frischer Hepatisation, oder eitriger Infiltration, oder jauchiger Schmelzung zur Section kommen: letztere sind bei gleichzeitiger Sphacelescenz am Uterus vielleicht manchmal als Brandmetastasen aufzufassen;
bald endlich vielleicht Pneumonieen eines ganzen Lappens oder einer ganzen Lunge in frischem Zustande oder in eitriger Infiltration.

Die Häufigkeit der genannten Affectionen ist eine sehr verschiedne. Am häufigsten, ungefähr in einem Sechstel der Fälle, kommen lobuläre Lungeninfiltrationen, etwas seltner lobäre Infiltrationen und Entzündungen einer Lunge vor: die beiden erstern sind am häufigsten im untern Lappen einer oder beider Seiten. Die übrigen Affectionen sind selten.

Weitere Folgen der Venenthrombose sind:
Infarcte der Milz (selten);
Infarcte der Leber (selten);
Infarcte der Nieren (selten).

Thrombosen im Herzen

in Gestalt der sog. globulösen Vegetationen zwischen den Muskelbalken des rechten oder linken Ventrikels kommen selten vor. Sie haben nichts Eigenthümliches.

Thrombosen der Arterien sind sehr selten, mit Ausnahme der Lungenarterien, deren Verstopfung bisweilen auch primär vorkommt.

67. Cruveilhier (Livr. XXIV. Pl. 2).

59jähriges Weib. Krebs des Uterus, der Scheide, des Rectums, Mastdarmscheidenfistel, Gangränescenz des Krebses und des Beckenbindegewebes bis zum Musculus obturatorius internus. Thrombose der Arteria iliaca interna und mehrerer Aeste. Capillarapoplexie des Gehirns hinter der Fossa Sylvii mit gelber Erweichung der Umgebung.

Vielleicht gehört auch der folgende Fall hierher:

68. Hauff (Württ. Corr.-Bl. In Pr. Vjschr. 1845. IV, pag. 72).

Krebs des Uterus, der Harnblase, des Mastdarms und aller Beckenorgane; Brand der rechten untern Extremität (Arteria iliaca communis verknöchert und ganz in Krebsmasse eingehüllt).

Entzündungen des Herzens und der Gefässe kommen seltener vor. Am häufigsten sind

Entzündungen des Pericardiums, — welche der Uteruskrebs mit den Krebsen anderer Organe gemein hat. Die Pericarditen sind bald frisch und haben dann ein eitriges oder hämorrhagisches, verschieden reichliches Exsudat (ungefähr ein Fünfzehntel aller Todesfälle kommen auf Rechnung dieser); bald und häufiger findet sich eine lockre oder festere Verwachsung beider Herzbeutelblätter.

Entzündungen des Endocardiums frischen Datums sind ungefähr ebenso häufig wie die frischen Pericarditen. Sie haben ihren Sitz meist an der Vorhoffläche der Mitralklappe und stellen sich gewöhnlich als papilläre oder zottige sog. Vegetationen dar. Sie scheinen meist keinen weitern Einfluss zu haben. Selten sind frische rechtseitige Endocarditen: z. B. in meinem Falle XXXII.

Alte Endocarditen, in Form sog. Klappenfehler des Herzens, kommen seltner vor als die frischen. Dittrich sah dieselben zweimal, einmal gleichzeitig mit frischer Endocarditis; ich sah sie gleichfalls zweimal.

Entzündungen der Venen kommen sehr selten vor, namentlich als primäre; wenig häufiger sind secundäre, durch Thrombose der Venen oder durch Ausbreitung des Krebsgeschwürs fortgesetzte. Ihre Folgen sind die der Thrombose.

69. Dittrich (Pr. Vjschr. 1845. III, pag. 110).

Krebs des Uterus, der Vagina und der Harnblase. Tod durch Phlebitis der Uterinvenen mit metastatischen lobulären Pneumonieen und Entzündung eines Drittels der chronisch infarcirten Milz. Bedeutende Stenose der Mitralis. Verkalkter Acephalocystenbalg der Leber.

Die meisten Fälle Cruveilhier's, welche demselben zum Beweise des Sitzes des Krebses im Venensystem dienen, sind Entzündungen oder Verstopfungen der Uterinvenen.

Entzündungen der Lymphgefässe sind gleichfalls selten, wurden wenigstens selten gesucht und gefunden.

70. Dittrich (Pr. Vjschr. 1848. III, pag. 101).

50jähriges Weib. Krebs des Uterus, der Scheide, des Mastdarms; krebsige Mastdarmscheidenfistel. Allgemeine eitrige Peritonitis. Lymphgefässe des Uterus bis nach aufwärts um die Lendenwirbelsäule varicös und mit grünlichgelbem Eiter gefüllt.

Sogen. acute Hypertrophie oder acute Schwellung der Lymphdrüsen kommt bei Uteruskrebs sehr häufig, wahrscheinlich in allen Fällen vor. Dieselbe betrifft seltner die Beckendrüsen, am häufigsten die Lumbaldrüsen, bisweilen zugleich mit höher gelegnen Retroperitonäaldrüsen oder mit Mesenterialdrüsen. Die Zunahme der Grösse der Lymphdrüsen ist vorzugsweise durch die Zunahme des Drüsensaftes bedingt; sie wird aber bei gleichzeitiger mässiger Gefässhaltigkeit und grosser Weichheit nicht selten so bedeutend, dass die Drüse einer medullarkrebsigen ähnlich wird. (Siehe bei Lymphdrüsenkrebs).

Entzündungen andrer Organe kommen selten vor.

Entzündungen (lobäre und lobuläre) der Lungen, siehe unten.

Pleuritische Exsudate sind selten.

Chronische Bronchiten mit mässigem Emphysem der Lungen sind häufig, wie bei andern chronischen Krankheiten. Zum Theil stehen sie ausser aller Beziehung zum Uteruskrebs.

Die Entzündungen des Dickdarms

kommen in den letzten Stadien des Uteruskrebses sehr häufig, ungefähr in einem Drittel aller Fälle vor. Sie finden sich ungefähr gleich häufig als acute catarrhalische Entzündungen mit oder ohne Schwellung und Verschwärung der Follikel, wie als croupöse Entzündungen (sog. Dysenterieen), bisweilen mit Gangränescenz der Schleimhaut.

Die nähere Ursache dieser Dickdarmaffectionen ist unbekannt. Sie kommen meist nur in späten Stadien des Krebses vor, namentlich bei Sphacelescenz des Krebsinfiltrats. Bei Krebsinfiltrationen und krebsigen Fisteln des Mastdarms findet sich kein überwiegendes Vorkommen derselben.

Im Uebrigen unterscheiden sich die Dickdarmentzündungen nach In- und Extensität nicht von den primären oder von andern secundären Entzündungen. Sie veranlassen oder beschleunigen oft das tödtliche Ende.

Auffallend gross ist bei Dittrich das Verhältniss der sog. Dysenterieen gegen die Dickdarmcatarrhe: unter seinen 59 Fällen kommen 14 Dysenterieen und nur 9 Catarrhe vor.

Ueber die Schleimhautaffectionen des untern Rectums, über die Hypertrophie seiner Muscularis und über die Adhäsionen desselben mit dem Uterus u. s. w. siehe oben.

Die innern Genitalorgane zeigen zahlreiche, mehr oder weniger wesentliche Veränderungen. Der Zustand des Uterus und der Vagina ist schon pag. 43 angeführt. Die Ovarien sind meist atrophisch, bisweilen zu Cysten verschiedner Art umgewandelt. Die Tuben zeigen häufig die verschiednen Arten und Grade von acutem, viel öfter von chronischem Catarrh bis zur Bildung geschlossner Höhlen. Ovarien und Tuben haben in den meisten Fällen bald nur auf einer, bald auf beiden Seiten ihre Lage geändert in Folge der abnormen Peritonäaladhäsionen, und sind bisweilen so in letztere eingeschlossen, dass sie kaum mehr zu isoliren sind.

Die äussern Genitalien zeigen verschiedne Veränderungen, welche wenigstens für die Diagnose am Leichentisch vor Eröffnung der Bauchhöhle und namentlich für den Sitz des Krebses wichtig sind. Die grossen und kleinen Schamlippen erscheinen meist verklebt. Am Mittelfleisch und an der innern Schenkelfläche finden sich grauliche, grünliche oder bräunliche Krusten, unter welchen die Haut normal oder excoriirt ist. Bei Druck auf die Unterbauchgegend entleert sich gewöhnlich aus den Genitalien eine gleichgefärbte, dünne oder dickere Flüssigkeit, welche

vorzugsweise Trägerin des jauchigen Geruchs ist, welchen in den meisten Fällen scheinbar die ganze Leiche darbietet.

Erweiterung der Ureteren und Hydronephrose kommt mindestens in einem Drittel aller Uteruskrebse vor. Ihre geringern Grade sind ebenso oft einseitig als doppelseitig; bei doppelseitiger Affection ist die eine Seite meist ungleich stärker afficirt als die andre.

Die Ursachen der Ureterenerweitrung sind: am häufigsten Compression oder selbst Obliteration des Ureters durch Krebs des Beckenbindegewebes mit oder ohne gleichzeitigen Harnblasenkrebs, oder durch Krebs der Beckenlymphdrüsen (meist doppelseitige Erweitrung); ferner Krebs der Harnblase mit Compression des Blasentheils der Ureteren; Krebs des untersten Endes des Ureters mit Verengerung des Lumens durch Infiltration seiner Häute oder durch Zottenbildung auf seiner Innenfläche. In seltneren Fällen wird die Ureterenerweitrung hervorgerufen oder ihre Vergrösserung begünstigt durch Krebs des ganzen Uterus mit bedeutender Hypertrophie desselben, durch Krebs der Retroperitonäaldrüsen. Einigemal schienen grössere Ovariengeschwülste, besonders Cysten, die Erweiterung hervorgerufen oder doch vermehrt zu haben.

Nach Dittrich (Pr. Vjschr. 1848. III, p. 91) wurden unter 20 Fällen fünfmal durch die im Beckenbindegewebe fortschreitende Krebsinfiltration die Harnleiter mit in die Infiltration gezogen und durch Druck oder ein in ihre Höhle sich ergiessendes Exsudat obliterirt, ohne dass sich die Harnblase selbst verändert zeigte.

Die Erweitrung der Ureteren beginnt an deren untersten Enden, unterscheidet sich übrigens nicht von der aus andern Ursachen entstehenden. Ebenso verhalten sich auch das Nierenbecken und die Nierenkelche, sowie die Atrophie der Niere nicht eigenthümlich. Ihre Grade sind verschieden, je nachdem der Ureter nur verengt oder obliterirt ist: meist ist die Erweiterung gering, doch kann sie den höchsten Grad erreichen, so dass der Ureter dünndarmdick, die Niere zu einer bis 10″ im Durchmesser haltenden, glatten, ovalen Blase wird.

Geringere oder hohe Grade der Hydronephrose einer Seite sind bei langsamem Entstehen meist ohne practische Wichtigkeit. Bei höhern Graden der Affection beider Seiten sowie bei schnellem Eintritt derselben können die verschiedensten Symptome, zum Theil schwerer und tödtlicher Art, erfolgen. Die Section selbst kann über die Schnelligkeit des Eintritts gewöhnlich keinen Aufschluss geben.

Vergleiche über Uteruskrebs mit Hydronephrose: Rayer (Traité des maladies des reins. III, pag. 476), sowie einzelne Fälle bei Folin (Gaz. méd. März 1849), Forget (Ibid. 1851. No. 41) etc., insbesondre noch einen Fall von Bertholdt aus der Dittrich'schen Klinik (Dissertat. 1856. Pr. Vjschr. 1887. III, pag. 42).

XLV. Fall des Herrn Prof. Credé.

65jähriges Weib. Exstirpation eines krebsigen Blumenkohlgewächses am 18. November 1855. — Section am 18. Mai 1856. Gleichmässige Krebsinfiltration des ganzen Uterus mit Geschwürsbildung und des Scheidengrundes. Beckenorgane untereinander und mit dem Becken sehr fest verwachsen. Grosser Muskelabscess hinter der rechten Niere. Erweiterung des rechten Ureters und bedeutende Hydronephrose. Grosse Abmagerung. Allgemeines Oedem.

Köhler (l. c. pag. 469) erwähnt eines Falles von Folin, welcher eine Hydronephrose nach oben bis ins linke Hypochondrium und an den Magenblindsack, nach unten bis in das Becken reichen sah.

71. Blondeau (Bull. de la soc. anat. de Par. XXIV, 42)

zeigt einen krebsigen Uterus vor, welcher von einer vor Kurzem von Cazeaux entbundnen Frau herrührt. Dieselbe starb während der Menstruation. Man fand Blutgerinnsel im linken Ovarium und im Innern Graafscher Bläschen. Der Uteruskörper war carcinomatös, sein Hals war verschwunden. Die hintere Blasenwand war mit der Krebsgeschwulst verschmolzen. Die linke Niere war mindestens sechsmal grösser als normal und zu einer vielfächrigen Cyste mit urinöser Flüssigkeit geworden. Die Nierensubstanz ganz verschwunden. Vermischt mit ihrem flüssigen Inhalt fanden sich 5 bis 6 Bleikörnern ähnliche Steine. Die andre Niere war degenerirt und zweimal grösser als normal. [Nähere Angaben, besonders über das Verhalten der Ureteren, fehlen.]

Catarrhalische Entzündung der Harnwege, besonders des Nierenbeckens, kommt sehr selten vor und scheint ohne weitere Beziehung zum Uteruskrebs zu sein. In einem Falle Dittrich's fanden sich neben der Blennorrhöe grosse verzweigte Harnconcretionen und reichlicher Harnsand.

Andre Nierenkrankheiten kommen selten vor. Man hat in einzelnen Fällen gefunden: acute abscedirende Nephritis (ohne

bekannte Ursache, vielleicht embolischer Natur); Morbus Brightii in verschiednen Stadien.

72. Duchek (Pr. Vjschr. 1853. I, 90).

Uteruskrebs. Acute Nephritis rechterseits. Krebsige Infiltration der hinteren Blasenwand. Urethra durch eine bedeutende Krebsmasse so comprimirt, dass der Harn mittelst des Katheters entleert werden musste.

Aehnlich verhät sich Loebl's Fall 25.

Harnblasenkrankheiten

ohne Krebs des Organs kommen häufig vor und sind nicht in allen Fällen aus mechanischen Störungen an der Harnblase selbst oder an der Urethra zu erklären. Die Krankheiten selbst sind derselben Art, welche in dem normalen Theile des Organs bei Krebs eines Theils desselben vorkommen: catarrhalische, selten croupöse und diphtheritische Entzündungen, beide fast nur bei gleichzeitiger Sphacelescenz des Uteruskrebses; Hypertrophie der Häute; peritonäale Verwachsungen. Alle andern Affectionen sind selten.

73. Dittrich (Pr. Vjschr. 1845. III, pag. 110).

Gemeiner Uterus- und Scheidenkrebs. Tod durch chronische Cystitis; Perforation der sehr morschen, jedoch nicht krebsigen Blase in die Bauchhöhle, an der hintern Wand nahe dem Scheitel; Abkapselung durch partielle Peritonitis.

Krankheiten der Urethra

kommen oft gleichzeitig mit denen der Harnblase vor und sind derselben Art. Selten fand sich eine Compression der Urethra durch Krebs des unterliegenden Bindegewebes, sowie eine vollständige Obliteration derselben (wie in meinem Falle XXVIII).

Oedem und Ascites

kommen in geringen Graden häufig, in höhern selten vor.

Das Oedem betrifft meist nur die Unterextremitäten, öfter bloss eine oder doch eine in höherem Grade; selten ist dasselbe allgemein. Ersteres ist in geringerem Grade bisweilen Folge der Blutentmischung; in höheren Graden ist es fast stets durch Thrombose der Venae iliacae und crurales bedingt. Das allgemeine Oedem hat meist in Thrombose zahlreicher Venen, besonders auch der Hohlader, oder in Complicationen, z. B. Leberkrebs, seinen Grund.

Der Ascites, ohne oder mit gleichen Ansammlungen in den

Thoraxhöhlen, meist mit allgemeinem Oedem geringen Grades, ist bald alleinige Folge der Blutentmischung, bald ist er durch secundäre Krebse (grosse Retroperitonäalkrebse, zahlreiche Peritonäalkrebse, ausgebreiteter Leberkrebs) verursacht.

Vergleiche meine Fälle V, XXXII und XXXVII.

XLVI. 48jähriges Weib, secirt den 20. März 1854 (Jakobshospital.).

Starke Abmagerung. Allgemeines Oedem, besonders der untern Extremitäten. — Emphysem der vordern, Oedem der hintern Lungentheile. Herz etwas grösser, innerer Zipfel der Mitralis schwach verdickt. — In der Bauchhöhle ein Pfund trübseröse Flüssigkeit. Mässige Hydronephrose. Geringer Magencatarrh. Uterus grösser, unbeweglich. Portio vaginalis grösser und gleich dem Cervix uteri hart, carcinomatös infiltrirt, erstere stellenweise destruirt. Rechtes Ovarium an den hintern Theil des Uteruskörpers angelöthet, in eine Cyste verwandelt. Lumbaldrüsen stark vergrössert, krebsig infiltrirt, die Ureteren comprimirend.

Krankheiten der Knochen,

bald in Folge anliegender grosser Krebsgeschwülste (Erosionen, Caries), bald in Folge der sog. Krebsdyscrasie (Osteomalasie) sind im Ganzen selten.

Tuberculose der Lungen

kommt in Gestalt von Einziehungen und obsoleten oder verkreideten Tuberkeln in den Lungenspitzen mindestens in der Hälfte aller Fälle vor. Selten (vielleicht in einem Zwölftel der Fälle) findet sich eine weiter ausgebreitete Tuberculose ohne frische Ablagerungen, sowie die Tuberculose in allen Stadien bis zur Bildung frischer Miliartuberkel oder zahlreicher tuberculisirender lobulärer Infiltrationen (wirkliche Combination von Tuberculose und Krebs).

Mit gleichem oder vielleicht mit mehr Recht könnte man die Tuberculose unter die zufällig bei Krebs vorkommenden Krankheiten zählen.

Die nach Jennings und Carswell besonders vom Rokitansky vertretne Ausschliessungstheorie von Krebs und Tuberculose ist nach vieljähriger Anerkennung jetzt ganz verlassen worden auf Grund zahlreicher gegentheiliger Beobachtungen. Nach der im Vergleich zu Letzterem verschwindend kleinen Anzahl von Sectionen, welche mir zu Gebote stehen, ist die Combination durchaus nicht selten, namentlich auch häufiger, als z. B. Martius (die Combinationsverhältnisse des Krebses und der Tuberculose. 1853.) annimmt, welcher das Verhältniss des Zusammenvorkommens von Krebs und Tuberculose als florirender Processe wie 1 : 150 schätzt.

XLVII. Fall des Herrn Prof. Credé.

40jähriges Weib. Krebsgeschwür des ganzen Cervix und der obern Hälfte der Vagina mit fungösen Wucherungen. Feste Verwachsung des Uterus mit Mastdarm und Kreuzbein. Alte Tuberculose und frische miliare Tuberkeln der Lungen; rothe Infiltration des rechten, graue des linken untern Lungenlappens.

Vergleiche ausserdem meinen Fall XXI, Dittrich's Fälle 7 und 11, sowie zwei von Martius mitgetheilte Fälle.

Das Aeussere der an Uteruskrebs Verstorbenen zeigt im Ganzen dieselben Veränderungen, welche der Krebscachexie eigenthümlich sind; vor Eintritt letzterer bietet dasselbe keine irgendwie charäcteristischen Merkmale dar. Sowohl vor als nach dem Eintritt der Cachexie variirt dasselbe ausserdem je nach der letzten Ursache des Todes.

In der Mehrzahl der Fälle ist die Haut von schmuziggrauer oder schmuziggelblicher Farbe, zeigt an den abhängigen Theilen spärliche und blasse Todtenflecke, ist dünn und bisweilen feinschuppig. In einzelnen Fällen verhält sie sich wenig anders als bei subacuten Krankheiten, oder ihr Aussehen etc. ist durch Folgekrankeiten (Herzfehler, Pneumonie, Morbus Brightii, Leberkrebs) cyanotisch oder blass oder wachsig oder icterisch (in zweien meiner Fälle), mit Harnstoffbeschlag (in einem meiner Fälle), oder durch zufällige Krankheiten (Säuferkrankheit etc.) bedingt. In nicht seltnen Fällen findet sich Decubitus von verschiedener Ausdehnung nach Breite und Tiefe.

Das Unterhautzellgewebe ist in wenig vorgeschrittnen Fällen und bei Eintritt des Todes durch Metrorrhagie oder durch zufällige Krankheiten (z. B. Delirium tremens in einem meiner Fälle) noch mässig fetthaltig oder selbst fettreich. In weiter vorgeschrittnen Fällen, bei Tod durch oft sich wiederholende Blutungen, Verjauchungen oder ohne bekannte nähere Ursache, ist das Unterhautgewebe fettarm oder fast fettlos und nicht selten an den untern Extremitäten ödematös.

Die Musculatur ist in frischen Fällen nicht verändert, in den übrigen meist spärlich, bleich, leicht zerreisslich, die Todtenstarre meist gering. Verhältnissmässig selten erreicht die Abmagerung extreme Grade.

Auf Lippen- und Mundschleimhaut finden sich bisweilen Aphthen.

Die Beschaffenheit der äussern Genitalien und deren Umgebung siehe oben.

Zufällig neben Uteruskrebs vorkommende Krankheiten.

Die hierher gehörenden Krankheiten sind theils Altersveränderungen, theils zufällige Vorkommnisse. Letztere kommen selten in frischem Zustande zur pathologisch-anatomischen Beobachtung, sondern meist nur in ihren Residuen. Die meisten derselben sind ohne practische Bedeutung. Nur wenige sind wichtiger und wahrscheinlich Mitvermittler des tödtlichen Ausgangs. Desshalb kann eine einfache Aufzählung derselben genügen.

Krankheiten des Nervensystems: bei alten Frauen die gewöhnlichen Altersveränderungen der Hirnhäute, der Gehirnsubstanz und der Gehirnhöhlen; selten Encephalitis (Loebl), Apoplexie (Cruveilhier), etc.

Krankheiten der Respirationsorgane: siehe oben.

Krankheiten der Circulationsorgane: Herzhypertrophieen durch sog. Klappen- und Ostienfehler, durch den atheromatösen Process der Arterien; Fettentartung des Herzens in verschiednen Graden (vielleicht mit mehr Recht zu den Consecutivkrankheiten gehörig); bei alten Leuten die gewöhnlichen Gefässerkrankungen; sehr selten Aneurysmen (siehe unten).

74. Hamernjk (Pr. Vjschr. 1848. IV, pag. 42).

40jähriges Weib. Abmagerung und allgemeiner Hydrops (der äussern und innern Körpertheile). Herz und Klappen ganz normal. Atheromatöse Erkrankung der Aorta und vieler Arterien. Querliegendes, über faustgrosses Aneurysma am Aortenbogen; secundäre umschriebene Ausdehnung zwischen linker Clavicula und 2. Rippe mit Zerstörung der 1. Rippe. Verschieden alte blättrige Fibringerinnungen im Aneurysma und in der secundären Ausbuchtung. Ostium der linken Carotis spaltförmig verzogen, enger, von der linken Subclavia vollständig verdeckt. Weit um sich greifende krebsige Degeneration am Uterus. Thrombose der Vena subclavia sinistra und Cruralis dextra.

Krankheiten des Verdauungscanals: chronischer Magencatarrh; sog. perforirendes Magengeschwür (sehr selten frisch, häufig vernarbt); hämorrhagische Erosionen (selten); Lageveränderungen des Magens, etc.

75. Loebl (Ztschr. d. Wien. Ae. 1845. II, pag. 65).

57jähriges Weib. Gemeiner Uterus-Scheidenkrebs. Perforirendes Magengeschwür in der Pylorushälfte an der kleinen Curvatur, neugroschengross, bis an's Peritonäum dringend. Obsolete tuberculöse Lungen- und Darmphthise.

Perihepatitis, die bekannten Misstaltungen der Frauenleber (beide häufig); Fettleber (selten); Echinococcus (selten); — Obliterationen der Gallenblase oder der grossen Gallengänge (selten); Gallengangerweiterungen (selten); Gallensteine (ziemlich selten); Fettentartung der Gallenblasenschleimhaut (selten).

Acute und chronische Milztumoren, Speckmilz (sämmtlich selten).

Krankheiten der Harnorgane: Perinephritis, abscedirende Nephritis und Bright'sche Entartung (s. o.).

Krankheiten der Genitalien: s. oben.

Krankheiten der Extremitäten, sowie der Rumpfwände: Psoasabscesse (je ein Fall von mir, Dittrich und Loebl); Zellgewebsvereitrungen der Extremitäten (selten).

Schwangerschaft und Gebärmutterkrebs.

Die Schwangerschaft kommt selten zugleich mit Uteruskrebs vor, namentlich weil der letztere bei Weitem am häufigsten nach dem 40. Lebensjahre eintritt, also zu einer Zeit, wo Conception an sich seltener oder gar nicht mehr stattfindet. Im Uebrigen gibt der Gebärmutterkrebs im Anfang nur durch zufällige Umstände ein Hinderniss der Schwangerschaft ab: durch alle Momente, welche den Eintritt der Sperma in die Uterinhöhle etc. verhindern (Verengung oder Verschliessung des Muttermundes durch die Krebsinfiltration selbst oder durch zottige Wucherungen auf der Schleimhautfläche, reichliche Secretion der noch nicht verschwärten oder der geschwürigen Schleimhautflächen, ungenügende Immission des männlichen Gliedes in die verengte Vagina etc.), oder durch Umstände, welche die Bildung von Eiern hemmen oder deren Ablösung und Fortleitung in der Tuba unmöglich machen (Peritonäalverwachsungen, Tubencatarrhe etc.), u. s. w.

Die Schwangerschaft selbst scheint keinen bemerkenswerthen Einfluss auf Ausbreitung und Wachsthum des Krebses zu haben:

die vielfach citirten Fälle für oder gegen diese Ansicht sind vorläufig noch nicht sicher bewiesen.

Der Einfluss des Uteruskrebses auf die Entwicklung des Fötus, auf die Zeit der Ausstossung desselben aus der Gebärmutter ist nur von klinischem Interesse.

Der Tod, der gewöhnlich bald nach der früh- oder rechtzeitigen Entbindung eintretende Ausgang, kann ausser auf die bekannte Weise noch erfolgen: durch Erschöpfung (Blutungen während des Geburtsgeschäftes, nicht selten auch ohne beträchtliche Hämorrhagieen); durch Zerreissung des Uterus an der carcinomatösen Stelle oder im gesunden Gewebe; durch Puerperalkrankheiten; durch die geburtshilflichen Operationen (Zangenentbindung mit Verletzung des Uterus, Embryotomie, Kaiserschnitt).

XLVIII. Fall des Herrn Prof. Credé.

Abortus eines 5- bis 6monatlichen Fötus, ohne Blutverlust. Tod nach 6 Stunden. Uterus faustgross, gut contrahirt. Vaginalportion bis zur Mitte des Uteruscervix und oberes Scheidengewölbe in ein Krebsgeschwür verwandelt.

76. Dittrich (Pr. Vjschr. 1845. IV, pag. 92).

30jähriges, an Puerperalfieber verstorbenes Weib. Endometritis. In der Vaginalportion eine krebsige Geschwürsfläche, von welcher zahlreiche warzige, stellenweise zerfliessende und mit Jauche durchtränkte, dunkelrothe Excrescenzen herabhängen. Mastdarm der Perforation nahe.

Vergleiche besonders Kiwisch (l. c. pag. 504) und Menzies (Glasg. med. journ. 1853. In Schmidt's Jahrbb. LXXXVI, pag. 350). Die Einzellitteratur ist sehr reichhaltig, aber von geringer pathologisch-anatomischer Brauchbarkeit.

Der Tod bei gemeinem Krebs der Vaginalportion erfolgt:

nie oder selten durch den Krebs selbst ohne weitere Veränderungen desselben (bedeutende Grösse und Ausbreitung desselben, Blutungen aus Blumenkohlwucherungen verschiedner Natur);

häufig durch Verschwärung und Verjauchung des Krebses: consecutive, oft wiederholte Blutverluste, Verlust an Säften durch Eiterung und Secretion nichtblutiger Flüssigkeiten überhaupt, Herbeiführung nicht krebsiger Folgekrankheiten (Peritonitis etc.);

ziemlich häufig durch Fortsetzung des Krebses auf benachbarte Organe und die Veränderungen dieses Krebses und seine Folgekrankheiten (Peritonitis, Hydronephrose etc.);

selten durch secundäre Krebse (Leber etc.);
häufig durch Folgekrankheiten des Krebses (Peritonitis, Venenthrombose und deren Folgen, Hydronephrose, Coloncatarrh und Dysenterie etc.);
selten durch zufällige, mit dem Krebs nicht zusammenhängende Ereignisse (Schwangerschaft und Geburt) oder durch solche Krankheiten (Lungentuberculose, Delirium tremens etc.);
vielleicht bisweilen durch die anhaltenden Schmerzen und den fortdauernden Kummer (Schlaflosigkeit, Appetitlosigkeit etc.);
nicht selten ohne sicher nachweisbare Ursache.

II. Der primäre Krebs des Gebärmutterhalses*).

Der primäre Krebs des Gebärmutterhalses kommt sehr selten vor, auch abgesehen davon, dass vielleicht manche Fälle dazu gehören, welche erst in späten Stadien zur anatomischen Untersuchung kommend als Beispiele von gemeinem Krebs der Vaginalportion angesehen werden. Jedenfalls ist derselbe vergleichsweise um Vieles seltner, als es z. B. der primäre Krebs der kleinen Curvatur des Magens im Verhältniss zu dem des Pylorus oder der Cardia ist.

Die Entscheidung, ob ein Krebs der Gebärmutter primär von der Vaginalportion oder vom Cervix ausging, ist nur in frischen, zufällig tödtlich endenden Fällen möglich. Ein weiteres Fortgeschrittensein des Krebses an der Vaginalportion, das Vorhandensein regressiver Metamorphosen (Vereitrung, Verjauchung) daselbst lässt sich durchaus nicht als Beweis ihres primären Ergriffengewesenseins geltend machen, da die leichtere Zugänglichkeit der Vaginalportion, der grössere Raum an derselben, ihr Benetztwerden mit aus der Uterinhöhle abfliessenden Secreten ebenso ein schnelleres Wachsthum als den schnelleren Eintritt von Veränderungen des Infiltrats begünstigt.

Eine allgemeine Darstellung der Verhältnisse des primären Cervixkrebses auf Grund von Beobachtungen ist somit unmöglich.

*) Der folgende Abschnitt meiner Arbeit ist fast nur eine gewöhnliche Compilation, da mir bei verhältnissmässig beschränktem Material und bei einer kurzen Beobachtungszeit die zu einer genügenden Bearbeitung nothwendigen Fälle nicht zu Gebote standen. Aus der Litteratur aber konnte ich ebensowenig eine wünschenswerthe Anzahl hierher gehöriger Beobachtungen beibringen, einmal weil dieselben gar nicht existiren, dann aber weil meine litterarischen Hilfsmittel dazu durchaus unzureichend waren.

Mein Fall X ist vielleicht als Beispiel dieser Krebsform anzusehen.

Vielleicht gehört hierher auch der Fall von

77. Cruveilhier (Bull. de la soc. anat. 1826. I, pag. 195).

Uteruskrebs mit vollständiger Integrität der Vaginalportion und des Uteruskörpers. — Beckenhöhle ganz ausgefüllt. Uteruskörper kuglig, dreimal grösser, von normaler Consistenz; seine Höhle sehr klein, sonst normal. Linkseitige faustgrosse Ovariencyste; Hydrops der linken Tuba. Die verkleinerte Harnblase zeigte an ihrem untersten Theil eine encephaloide Geschwulst, welche die normale Blasenschleimhaut vorwölbte. Die Geschwulst war nur ein Theil einer grossen, welche den ganzen geraden Beckendurchmesser einnahm und eine ähnliche Verlängerung unter die Schleimhaut der vordern Mastdarmwand schickte. Sie betraf das Beckenzellgewebe, die Ligamenta lata, das rechte Ovarium und die rechte Tuba. [Näheres über den Uterushals wird nicht angegeben.]

78. Bauchet (Bull. de la soc. anat. XXVIII, pag. 13)

theilt einen Fall mit, welchen er als Krebs des Uterushalses, Hypertrophie des Uterus, Cysten der Tuben und Ovarien bezeichnet, dessen Erzählung aber übrigens ungenau ist. — Zahlreiche kleine Markschwämmgeschwülste im Mesenterium und längs der Wirbelsäule vom Rectum bis zur Mitte des hintern Mediastinum. Der Uterus durch allgemeine Hypertrophie um's Fünfzehnfache vergrössert; seine Höhle mit stinkender Jauche, Blutgerinnseln und Eiter gefüllt. Der Uterushals lässt nach der Incision dieselbe hirnmarkähnliche weisse Substanz ausfliessen, welche in den Mesenterial- und Wirbelsäulengeschwülsten enthalten ist; dieselbe bildet eine hühnereigrosse Masse. Harnblase und Scheide normal. Etc.

Der folgende Fall von unzweifelhaftem Cervixkrebs ist wahrscheinlich nicht primärer Krebs desselben.

79. Virchow (Verh. d. Berl. Ges. f. Gebrtsh. X, pag. 140).

Aelteres Weib. Zahlreiche kleine Krebsknoten in der Haut. Orificium externum des Uterus vollständig intact; der Cervicalcanal bis zum innern Muttermunde krebsig degenerirt. Circumscripte krebsige Ulceration an der hintern Wand der Scheide, jedoch ganz getrennt von der Affection des Uterus. Krebsige Infiltration des Zellgewebes zwischen Blase und Scheide, der Perforation nach der Blase nahe. An den Adnexen des Uterus die Lymphgefässe und Lymphdrüsen verschiedentlich krebsig erkrankt; die Nieren zum Theil mit Krebsmasse durchsetzt, und beide Nebennieren vollständig krebsig degenerirt. Die Haut des linken Oberschenkels stark verdichtet und narbig retrahirt: der Oberschenkel dadurch in eine halb abducirte, halb flectirte Stellung gebracht. Thrombose der Cava.

III. Der primäre Krebs des Gebärmutterkörpers.

Der primäre Krebs des Gebärmutterkörpers kommt selten vor.

Ueber das seltne Vorkommen dieses Krebses stimmen alle Beobachter überein. Nach Rokitansky (III, pag. 550) beschränkt sich das primitive Erscheinen des Krebses am Fundus uteri auf äusserst seltne Fälle; wie vielmal er denselben gesehen habe, gibt er nicht an. Lebert sah ihn unter 39 Fällen zweimal; Dittrich überhaupt nur zweimal. Nach Szukits (Ztschr. d. Ges. d. Wien. Aerzte. 1857) kam binnen 13 Jahren unter 420 auf der Wiener Frauenabtheilung beobachteten Fällen von Uteruskrebs nur ein einziger Fall von isolirtem Krebs am Uterusgrund vor. Willigk (Pr. Vjschr. 1853. II, pag. 4) sah unter 54 Fällen von Krebs der weiblichen Genitalien (worunter 42 von Krebs des Uterus und der Vagina) nur einen Fall von Krebs des Uterusfundus.

Wenn schon die genannten statistischen Verhältnisse vielleicht noch mit Vorsicht aufzunehmen sind (wie aus dem unten mitzutheilenden Falle von mir hervorgeht), so gilt dies noch in höherem Grade von den Statistiken andrer, namentlich älterer Autoren, welche wir deshalb ganz unberücksichtigt lassen. Nach Köhler (pag. 458) kamen auf 32 Fälle von Gebärmutterkrebs bei Ferrus zwei; auf 33 bei Forget (Gaz. méd. 1851. No. 41) ebenfalls zwei solche Fälle.

Die meisten einzeln beschriebenen ältern Fälle von primärem Krebs des Uteruskörpers sind Affectionen andrer Art gewesen, z. B. Fibroide mit Verschwärung des in die Uterushöhle ragenden Segments, ebensolche Polypen nicht fibröser Natur, vielleicht ebensolche Enchondrome, Tuberculosen etc.

Wahrscheinlich ist das z. B. von folgenden Fällen:

Morgagni (De sed. et caus. morb. Lib. III. Ep. 39): mehrere skirrhöse Knoten an der hintern Uteruswand;

Boivin und Dugès (Traité prat. des mal. de l'utérus et de ses annexes. II, pag. 6): die meisten Fälle ihres Cancer tubéreux s. Tumeurs cancéreuses;

Martin (Mém. de méd. et de chir. prat. 1835, pag. 270): drei grosse und mehrere kleine krebsartige Geschwülste im obern Theil der Gebärmutterwandungen bei einer am 4. Tage nach einer glücklichen Entbindung plötzlich verstorbenen 38jährigen Frau;

Siebold (Journ. f. Gebrtsh. VIII, pag. 548): Fall von Scirrhus incipiens am Uterusgrunde;

Langstaff (Med.-chir. trsact. 1817. VIII, pag. 286): das Original war mir nicht zugänglich;

Elliotson (Lancet. Juli 1832) fand einmal den Uterusgrund skirrhös, den Hals normal (Original nicht zu erlangen).

Ueberhaupt passen auch die meisten Beschreibungen älterer Autoren von primären Krebsen des Uteruskörpers ebensogut auf die obengenannten nicht

krebsigen Affectionen, als auf jene: z. B. Bayle und Cayol (Dict. des sc. méd. 1812. III, pag. 590), Breschet, Montgomery, Ferrus.

Von den folgenden Fällen ist es fraglich, ob sie Krebs des Uteruskörpers oder andre Affectionen desselben waren; doch ist das Erstere wahrscheinlich.

80. J. S. Chr. Hirschfeld. De uteri scirrho. Mit 1 Tafel Abbildungen. Dissert. Gött. 1755. p. 23ff.

C. 20jähr. Mädchen. Ausgezeichnete Abmagerung. Dichte Verwachsung aller Därme untereinander und mit den benachbarten Eingeweiden; namentlich auch Verwachsung des S romanum mit der Harnblase und dem Uterusgrunde. Auf dem Parietal- und Visceralblatt des Peritonäums sassen zahlreiche, linsenförmige, kuglige und elliptische, $2\frac{1}{2}$ bis $1'''$ und darunter grosse Knötchen einzeln oder haufenförmig; sie waren fest, homogen, von gelblicher und central weisslicher Farbe, gefässlos. Grössere derartige Körper von kugliger Gestalt sassen in zahlreicher Menge und kurz gestielt am ganzen Mesenterium und Mesocolon. Die Mesenterialdrüsen waren sämmtlich vergrössert, wallnuss- bis haselnuss- und darunter gross, berührten dadurch einander, waren fest, zerreiblich, wie in Körner abgetheilt oder aus hartem Talg bestehend, von weisslicher und central gelblicher Farbe, mit einer verdickten, graulichen, halbdurchscheinenden Membran überzogen. In ähnlicher Weise verhielten sich die Drüsen des Mesocolon, nur waren sie röthlich und weicher. Allseitige Verwachsung der Lungenpleura mit der Parietalpleura. Lungen, Leber und Nieren ohne besondere Abnormität. Milz etwas fester. Ausser der Verwachsung des Uterusgrundes fand sich auch die vordere Uterusfläche mit der Harnblase, die hintere mit dem Rectum verwachsen. Die ganze übrige Beckenhöhle erfüllten zahlreiche härtere Körper, welche mit den Blutgefässen und Muskeln eine untrennbare Masse bildeten. Die Uterussubstanz war im Grunde etwas härter, am Cervicaltheil normal und besass hier die gewöhnlichen Falten. An der linken und untern Seite des Muttermundes ragt ein weisslicher, oblonger, in mehrere kleinere Läppchen regelmässig abgetheilter Tumor hervor. Die innere Fläche des Uterus ist ungleichmässig, rauh, mit einer eigenthümlichen, gekochten Eiern ähnlichen Substanz bedeckt, welche aus zahllosen kleinern, weisslichen und röthlichen Körperchen besteht. Dieselbe Substanz erstreckt sich in den Anfangstheil der Tuben. Letztere selbst sind nur schwer nachzuweisen: die rechte endet nach kurzem Verlaufe blind in der Höhle einer krebsigen Drüse; von der linken ist nur ein kleines Stück des Uterintheils noch vorhanden. Ebenso unkenntlich sind die Ovarien, besonders das der linken Seite, von dem nur noch undeutliche Reste in der blutigschwammigen formlosen Krebsmasse der linken Beckenhälfte vorhanden sind. In geringerer Menge finden sich Krebsknoten im obern Theil der rechten Beckenhälfte, und in dieser eingeschlossen liegt das rechte, übrigens normale Ovarium.

(Vf. hält das Leiden für Folge von Syphilis, woran die Kranke nach einem Geständniss an ihren Beichtvater gelitten hatte.)

81. S. Prochasca (Adnotationum academicarum fasc. alter. Prag 1781.

Sectio II. Scirrhi uteri et glandularum iliacarum indeque natae haemorrhagiae uteri lethali casus bini. Mit 3 Taf. Abbild.).

1. Fall. 50jähriges Weib. Harnblase durch Harn stark ausgedehnt. Hinter derselben der sehr harte, grosse und unebne Uterus; an dessen Fundus der unterste Theil des Ileum eng angelöthet. Die hintere Fläche des Uterus mit vielen skirrhösen Knoten besetzt. An den Seiten des Uterusgrundes lagen andre unebne harte Geschwülste, deren rechtseitige die dicke, feste, ungleichmässige, gewundne und überall skirrhöse Fallopi'sche Röhre nebst dem Eierstock war. Die Fallopi'sche Röhre linkerseits war gesund und durchgängig bis zum Uteruswinkel, aber nicht in der Uterussubstanz; der Eierstock dieser Seite ganz skirrhös. Von beiden Ovarien an begleiteten skirrhöse Indurationen die Vasa spermatica bis zu deren Ursprung, höher rechterseits als links. Vor den Lendenwirbeln lag ein langer, unebner, harter Tumor, welcher der Cava und Aorta aufsass und aus den skirrhösen Lumbardrüsen bestand. Die Ureteren waren bis zur Dicke eines Dünndarms ausgedehnt; ebenso die Nierenbecken. Der Uterushals sehr dick und ganz skirrhös. Zu beiden Seiten desselben fanden sich je eine faustgrosse, harte und unebne Geschwulst, welche aus skirrhösen Beckenlymphdrüsen bestanden und die Beckenhöhle überall ausfüllten, auch auf die Vasa hypogastrica und den unteren Theil der Ureteren einen Druck ausübten. — Auf dem Längsdurchschnitt fand sich die Substanz des Uteruskörpers und Halses bis finger- und darüber dick und skirrhös. Die ganze Innenfläche des Uterus war uneben und exulcerirt. Von dem vordern Theile entsprang ein hühnereigrosser skirrhöser Tumor. Zwischen letzterem und dem Fundus des Uterus lag eine eitrige grünweisse Substanz. Der ganze Uterushals war innen zerstört, geschwürig, wie gangränös. Auch an der Hinterfläche der Höhle der Harnblase mehrere skirrhöse Knoten. Am After Hämorrhoidalknoten; die Innenhaut des Rectum sehr stark entzündet.

82. Der folgende Fall Prochasca's ist vielleicht mit mehr Recht für einen gemeinen Krebs der Vaginalportion oder für einen primären Cervixkrebs zu halten: im ersteren Falle wäre die Integrität der Vagina auffallend.

2. Fall. Weib von 30 und einigen Jahren (aus de Haen's Klinik), welches Monate lang an häufigen und hartnäckig wiederkehrenden Metrorrhagieen und stinkenden Leucorrhoeen gelitten hatte. Section am 17. Febr. 1775.

Aeusserste Abmagerung. Oedem der untern Extremitäten. Magen durch dunkelbraune Flüssigkeit stark ausgedehnt. Leber, Milz, Nieren äusserst bleich. Die Lymphdrüsen um die Iliacalgefässe indurirt und so geschwollen, dass sie einer mittlern Faust glichen; auf der Schnittfläche entleerten sie eine breiige puriforme Flüssigkeit. Uterus hart und geschwollen; seine Substanz zwei Querfinger dick und fast halbknorplig. Ovarien gleichfalls vergrössert. Der Uterushals oder vielmehr sein Orificium war innen ganz zernagt und zerfetzt, so dass von da viele Flocken und Fäden in die Scheide herabhingen und daselbst in fötidem Eiter schwammen, welcher fast die ganze Scheide erfüllte. Die hintere Fläche der Scheide zeigte viele bluterfüllte Gefässe; ebenso die Mastdarmschleimhaut. — Die Organe der Brusthöhle sehr anämisch, sonst normal. — Ebenso die Organe der Schädelhöhle.

83. Husson (Arch. gén. Mai 1834).

Fall von Krebs des Uterusgrundes. Zahlreiche Peritonäalverwachsungen mit der Umgebung. Perforation des Uterus und Communication mit dem Darmcanal: durch zwei Oeffnungen mit dem Dünndarm, durch je eine mit Dickdarm und Mastdarm.

84. Engel (Oestr. med. Wochenschr. 1842. Nr. 32.)
fand in der Leiche eines alten, sehr marastischen Weibes Hydrops ascites neben brauner Leberatrophie, Carcinoma fibrosum des Magens [?], Carcinoma medullare uteri (am Fundus ungewöhnlicherweise), nebst einem kindskopfgrossen Fibroide unter dem Uterinalperitonäum. Die Leberatrophie und der Ascites waren unstreitig von jüngerem Datum als der Magen- und Uterinalkrebs; denn rings um diese beiden letzteren hatten sich consecutive Entzündungen des Peritonäums gebildet, die durch feste, zellige Adhäsionen und schiefergraue Pigmentirung in der Umgebung ein bedeutendes Alter verriethen. Der Magenkrebs hatte den Pylorus kaum constringirt, er war nur an einer Stelle mit der Schleimhaut verwachsen, diese war im Gegentheile über ihm in grosse Falten gelegt, die Muscularhaut bildete nur sehr kleine Fächer. Im Uterus war eine breiige, fast kreidige Masse angesammelt — ein eingedicktes Geschwürsecret, dem verkreidenden Tuberkel ähnlich, — die innerste Uterinalschicht sammt der Schleimhaut war von einer dünnen, trockenen Krebsschicht verdrängt, welche in das Uterinalcavum als eine ungleich höckrige rissige Masse hineinrägte, somit ganz die Form eines Krebsgeschwürs darbot, ohne jedoch irgend eine Spur einer noch vorhandenen oder beginnenden Verjauchung zu zeigen. Magen- und Uterinalkrebs zeigten sich im Zustande der Obsolescenz, d. i. der Ertödtung durch Nahrungsmangel.

Cruveilhier (Livr. XXXIX. Pl. 3)
sah mehrmals den Uteruskörper durch Krebs desorganisirt, während der Hals oder dessen unterer Theil vollkommen gesund war. Andremal wird die Schleimhaut des Körpers und Halses zuerst angegriffen.

85. In einem Falle war die Degeneration des Uteruskörpers soweit gediehen, dass eine Communication zwischen Uterushöhle und Blase einer-, zwischen dieser Höhle und dem Rectum andererseits bestand. Der Uterushals war ganz gesund.

86. Bei einem 45jährigen Weibe, die an Hydrothorax starb, war der Uterus von normaler Grösse und schien auch sonst von aussen betrachtet normal zu sein. Auf dem Durchschnitt fand sich der Hals ganz gesund. Der Körper zeigte eine Infiltration von Krebssaft in seinen innersten Schichten und nur an einer Stelle der Peripherie des Organs.

87. 50jähriges Weib mit allen Symptomen von Uteruskrebs, ausgenommen die der manuellen Untersuchung. Im Becken fanden sich einige Löffel dicken, phlegmonösen Eiters, und doch war kein anatomisches Zeichen von Peritonitis vorhanden. Der Uterus bildete eine Tasche mit weichen Wänden, welche bedeckt waren mit einer Lage von Schorfen (d'eschare) und Blut, und bot einen sehr ausgesprochnen röthlichen Anblick; unter der Schorflage lag eine sehr ge-

fässreiche encephaloide Schicht. Die Vaginalportion nicht entartet, sehr weich; die Tasche communicirte mit der Blase durch einen grossen Substanzverlust.

Nach Lebert (Phys. path. 1845. II, pag. 335) besteht der [primäre?] Krebs des Uterusgrundes gewöhnlich aus unzweifelhaftem Krebsgewebe. Man findet ihn daselbst besonders in zwei Formen, welche oft gleichzeitig vorkommen: die eine besteht aus umschriebenen Geschwülsten, die andre ist die Krebsinfiltration. Das Encephaloid ist die gewöhnlichste Form: Lebert fand daselbst jedoch auch den Skirrhus und gleich Cruveilhier den Cancer aréolaire pultacé.

Kiwisch (pag. 477) sah 2 Fälle von primärem Krebs des Gebärmutterkörpers. Derselbe geht nach ihm fast stets von der Grenze des innern Muttermundes aus. In dem einen seiner Fälle jedoch hatte er hoch im Körper der Gebärmutter seinen Anfang genommen. In einem zweiten Falle war die krebsige Infiltration über die ganze innere Schicht des colossal ausgedehnten Uterus gleichförmig ausgebreitet, die äussern Schichten aber waren sowie auch der Gebärmuttergrund gesund.

Auch nach Walshe (pag. 446) ist bei Krebs des Uteruskörpers die innere Oberfläche der gewöhnliche Ausgangsort der Bildung.

88. Forget (Gaz. méd. de Paris. 1851. No. 41).

Krebs des Uteruskörpers ohne Veränderung des Halses.

66jähriges decrepides Weib; äusserste Abmagerung, erdfahle Haut. Darmcanal sehr meteoristisch. Der Eingang ins kleine Becken durch zahlreiche Peritonäaladhäsionen verlöthet; nach Zerstörung derselben gelangt man in eine Höhle, welche mit einem eitrigjauchigen Detritus gefüllt ist, und in der man den Uteruskörper vergeblich sucht. Der Uterushals ist nicht verändert. Vom äussern Muttermund aus kommt man in die obige Höhle und es ergibt sich, dass der Uterus bis in die Nachbarschaft seiner Verbindung mit der Scheide zerstört ist. Eine Portion des Dünndarms, welche in Contact mit dem Krebsmagma steht, ist entartet und perforirt. Die übrigen Organe normal.

89. Id. (Ibid.)

Krebs des Uteruskörpers, chronische Peritonitis, Peritonäalcyste.

62jähriges Weib. Erdfahle Haut; grosse Abmagerung. Bei Eröffnung der Bauchhöhle findet man eine Höhle, welche vorn durch das verdickte, der vordern Bauchwand adhärirende grosse Netz, und hinten durch ein Packet des Dünndarms, dessen Windungen verklebt und mit Pseudomembranen bedeckt sind, gebildet ist; sie enthält ungefähr 2 Litres klarer citronengelber Flüssigkeit; ihre Form ist oval; ihr oberes Ende entspricht dem Nabel, das untere liegt auf der rechten Fossa iliaca und setzt sich in's kleine Becken fort. Hier findet sich eine mit jauchigem fötiden Magma erfüllte Cloake, in welcher Ovarien und Uteruskörper ausser einer Partie des untern übrigens normalen Uterussegments verschwunden zu sein scheinen. Die hintere Blasen- und die vordere Mastdarmwand, welche die Wände dieser Höhle bilden, sind verdickt, indurirt, skirrhusähnlich („tendant au scirrhe"). Die Leber ist beträchtlich hypertrophisch, ohne Spur von Krebs, überall mit dem Intestinaltractus verwachsen. Die Innenfläche des letztern bleich, fast normal. In den übrigen Körpertheilen nichts Besonderes.

90. Monceaux (Gosselin's Klinik. Aus Gaz. des hôp. 1856. No. 115. In Schmidt's Jahrb. 93, pag. 169).

50jähriges Weib. Das grosse Netz mit Darmschlingen sehr fest verwachsen; letztere zum Theil durch Adhäsionen mit einander verbunden, ihre Oberfläche injicirt, glanzlos, mit kleinen Pseudomembranen und einzelnen Eiterpunkten bedeckt. In der Beckenhöhle eine ziemlich grosse Menge von Eiter und eine sie fast ganz ausfüllende schlaffe, den Uterus und die übrigen Beckenorgane verdeckende Geschwulst. Alles zusammen wurde herausgeschnitten. Das Rectum hing mit der ganzen Masse zusammen und bot zahlreiche Windungen dar. Es war sehr eng, seine Muskelschicht verdickt, graulich gefärbt. Harnorgane ohne besondere Abnormität. Vaginalportion klein, übrigens aber normal. 2—3 Ctmtr. über dem Uterushalse lag in der Gebärmuttersubstanz und in der Höhle eine faustgrosse, schlaffe, warzige Krebsgeschwulst, welche mit den umgebenden Organen dicht verwachsen war; die vordere Uteruswand fehlte ganz, mit Ausnahme des ulcerirten und perforirten Bauchfells. In der rechten Lumbalgegend mehrere krebsige Lymphdrüsen. Leber vergrössert, blass, an ihrer Oberfläche 2 sich etwas in die Substanz erstreckende Ekchymosen, deren eine im Centrum eine graue, wahrscheinlich krebsige Stelle enthielt.

91. J. W. Strobel. Ein Fall von Carcinom des Uterusgrundes. Erlangen. Dissert. 1857. Aus Bayerschem Intelligzbl. 1857. No. 50.

41jähriges Weib, secirt 23 h. p. m.

Medullarkrebsige Entartung des Grundes und Körpers der Gebärmutter mit verhältnissmässigem Freisein des Cervix und der Scheide; krebsige Erkrankung mit Cystenentartung im linken Eierstocke; krebsige Zerstörung des Zellgewebes der Umgebung des Kreuzbeins und der Retroperitonäaldrüsen; knollige frische Krebsbildung in Leber und Lungen; daneben allgemeine Tabes und Anämie; Schorfbildungen am Rücken; in der Obsolescenz begriffne Gerinnungen in den Venen der linken untern Extremität mit örtlichem Hydrops der untern Extremitäten.

In der rechten Ileocöcalgegend, fast bis zum Nabel hinaufreichend, liegt eine mehr als mannsfaustgrosse, unregelmässige, höckerige Geschwulst, welche sich als der durch Einlagerung einer fast den Knoten der Leber und Lunge gleichen, nur aus einer hie und da mehr festen und fibrösen Masse bestehende und umgewandelte Gebärmuttergrund darstellt, in welchem noch die enge Höhle des Uterus nachweisbar ist, in welche die Aftermasse allseitig hereinwuchert. Die Geschwulst hört gegen den Cervix uteri nicht scharfumschrieben auf, sondern geht allmälig in den am Orificium uteri externum wenigstens noch vollkommen normalen Cervix uteri über. Ebenso wuchert diese Krebsmasse gegen den Anfang des rechten Eileiters; derselbe ist nahe dem Uterus bedeutend verdickt, auf ungefähr 1″ Länge in einen harten Kranz verwandelt und für die Sonde nicht mehr durchgängig. In der linken Ileocöcalgegend befindet sich mit dieser durch feste Adhäsionen verbunden eine zweite, um $\frac{1}{3}$ grössere Geschwulst mit mehreren bis wallnussgrossen Anhängseln; dieselbe fluctuirt deutlich, ihre Oberfläche ist glatt, nicht sehr gespannt, und sie enthält eine dickliche, gallertartige, bräunlichgelbe Flüssigkeit. Dieselbe entspricht dem linken

Eierstocke und über derselben ist die sonst normale Tuba gelagert, nur durch leicht trennbare Verwachsungen angeheftet. An der Innenfläche der Geschwulst wuchern, besonders von der gegen den Uterus zugekehrten Fläche aus, weiche und ungemein saftreiche, mit einer zähen, blutigen, schleimähnlichen Masse bedeckte und beträchtlich über die Oberfläche hervorspringende Aftermassen, sowohl in der grössern Geschwulst als in den kleinern Anhängseln derselben. Die Scheide ist bedeutend verlängert, gegen oben etwas enger zulaufend und das Hymen zum Theil noch unversehrt; am Eingange der Scheide einige Falten mit einer grössern Menge Epithels bedeckt und dadurch rauh anzufühlen. Gegen den Muttermund zu wuchern aus der Tiefe einige bohnengrosse, umschriebene und ziemlich feste Knoten in die Scheide von aussen herein. Die Retroperitonäaldrüsen sind an zahlreichen Stellen selbst bis zu Hühnereigrösse geschwellt und von derselben Aftermasse erfüllt; ebenso das Beckenzellgewebe, wodurch der Mastdarm angeheftet ist, ohne dass seine Wände an der Erkrankung Theil nehmen. In der Excavatio recto-uterina ist das Peritonäum bedeutend verdickt und pigmentirt und am Grunde derselben befinden sich drei umschriebene, über bohnengrosse Knoten.

Aus den mitgetheilten wenigen Beobachtungen lässt sich kaum im Allgemeinen ein Bild der pathologisch-anatomischen Veränderungen bei Krebs des Gebärmutterkörpers entwerfen. Der Uteruskörper war meist in verschiednen, zum Theil sehr bedeutenden Graden vergrössert. Ueber seine Veränderungen durch den Krebs sind die einzelnen, darin meist ungenügend mitgetheilten Fälle zu vergleichen: am häufigsten schienen die innern Schichten allein oder vorzugsweise afficirt zu sein; selten waren auch die äussern Schichten carcinomatös. Der Cervix war meist in seiner ganzen Länge oder doch in dem untern Ende normal. Die Tuben waren häufig einerseits, namentlich in ihrem Anfangstheil, seltner beiderseits carcinomatös. Einigemal fand sich auch Ovarienkrebs. Die Vagina zeigte nie Krebsinfiltration. Veränderungen des Krebsinfiltrats (Verschwärung, Verjauchung bis zu fast vollständigem Zerfall) scheinen nicht selten zu sein. Häufig sind Carcinome der Retroperitonäal-, seltner solche der Mesenterialdrüsen, sowie Krebs des Beckenbindegewebes, des Peritonäums, der angrenzenden Blasen- und Mastdarmwand, fortgesetzter Krebs von Darmschlingen mit consecutiver Fistelbildung. Selten sind andre, namentlich secundäre Krebse. — Von den nicht carcinomatösen Folgekrankheiten des Krebses kamen vor: sehr häufig Verwachsungen des umliegenden Peritonäums; bisweilen

eitrige Peritonäalergüsse, Hydronephrose durch Compression der Ureteren, Thrombose der Venen der untern Körperhälfte. — In allen Fällen waren die Leichen sehr abgemagert.

Nach Walshe (pag. 446) kommen Fälle vor, wo der Körper und der Cervix des Uterus gleichzeitig und abgesondert carcinomatös entarten.

Wahrscheinlich sehr selten sind andersartige Affectionen des Uteruskörpers, welche bei grosser Aehnlichkeit mit dem Krebs desselben nur durch die mikroskopische Untersuchung davon zu unterscheiden sind.

B. Verjauchende Enchondrome des Uterus; Lungenenchondrome. Frische Peritonitis.

55jähriges Weib, secirt den 5. December 1856 (Jacobshospital).

Körper klein, in hohem Grade abgemagert; kein Oedem. Unterleib in den unteren zwei Drittheilen ausgedehnt, in der Magengegend eingesunken. Aus den Genitalien entleerte sich bei Druck auf den Bauch eine geringe Menge fötider, missfärbiger Flüssigkeit. Gehirn blutarm, sonst normal. Schilddrüse etwas vergrössert, mit zahlreichen kleinen Colloidcysten. Lungen beiderseits in den hinteren Theilen durch feste Adhäsionen mit dem Thorax verbunden. Ihre Pleura stark pigmentirt. An den Rändern und in den Spitzen der obern Lappen zahlreiche emphysematöse Stellen. Parenchym trocken, sehr blutarm. Bronchien dunkelroth gefärbt, Drüsen stellenweise verkalkt. In jeder Lunge fanden sich, über alle Lappen ziemlich gleichmässig vertheilt, circa 15 erbsen- bis wallnussgrosse Knoten, welche theils bis an die Pleura reichten, theils mitten im Parenchym lagen. Dieselben waren meist vollkommen rundlich, hatten keine nachweisbare Kapsel, sprangen aber auf dem Durchschnitt stark über das umgebende, blasse Lungenparenchym hervor. Der grösste, über wallnussgrosse rundliche Knoten hatte eine trockne Schnittfläche, welche sehr fest, im Ganzen röthlichweiss gefärbt war, aber einzelne hellweisse, rundliche und streifige Stellen, sowie unregelmässige, aus feinen Gefässen bestehende, und endlich einige, theils schwarze, scharf umschriebene, theils bläulichschwärzliche diffuse Stellen enthielt. Ziemlich in der Mitte der Schnittfläche lag eine ovale, 5‴ lange Stelle, deren Peripherie sehr gefässreich, dunkelroth gefärbt war, während der übrige Theil dieser Stelle viel tiefer lag, eine gelbe oder bläulichgelbe Färbung, und eine käsige, gelbem Tuberkel ähnliche Consistenz hatte. An einer Stelle der Peripherie dieses Knotens fand sich eine dreierbsengrosse nabelförmige Vortreibung. Das den Knoten umgebende Lungenparenchym war in hohem Grade pigmentirt. — Ein andrer ungefähr gleich grosser Knoten hatte auf dem Durchschnitt eine unregelmässig grosszackige Gestalt. Von einer solchen (stielartigen) Hervorragung, welche an einem über schreibfederdicken Ast der Lungenarterie aufsass, erstreckten sich zahlreiche Fasern fächerförmig ein Stück in den Knoten herein, waren aber weiterhin nicht mehr deutlich. Ungefähr in der Mitte des Knotens lagen $1\frac{1}{2}$‴ von einander entfernt

2 tiefe Stellen, deren eine $\frac{1}{2}'''$ im Durchmesser hatte, während die andre viel kleiner war, und welche beide in eine zweierbsengrosse unregelmässig längliche Höhlung führten, deren Wände glatt, deren Inhalt ausgeflossen war. Uebrigens war die Farbe der Schnittfläche und ihre Consistenz ähnlich dem grössern Theil des ersten Knotens. — Ein dritter ganz kleiner, gleichfalls zackiger Knoten enthielt auf der Schnittfläche zahlreiche, theils sehr kleine, theils bis linsengrosse, schwarze und schwarzbläuliche, unregelmässige, theils scharf umschriebne, theils diffuse Stellen; der übrige Theil der Schnittfläche war graugelb und gleichmässig bläulich gefärbt; die Consistenz weniger fest, an den graugelben Stellen käsig. — Ein dritter, haselnussgrosser, länglichrunder Knoten war sehr fest, seine Schnittfläche fasrig, seine Färbung theils gleichmässig röthlich, theils durch zahlreiche feine, längliche und sternförmige Gefässe heller roth. Die meisten übrigen Knoten verhielten sich ähnlich dem letztgenannten. Da wo die Knoten unmittelbar an die Pleura grenzten, war letztere an einer runden, scharf umschriebnen Stelle deutlich über die übrige Fläche der Pleura hervorragend, fest mit dem Knoten verwachsen, bald wenig, bald bis $\frac{1}{2}'''$ verdickt und bald nur wenig vascularisirt, bald gleichmässig oder feinstreifig dunkelroth.

Herz an der Oberfläche des rechten Ventrikels mit mehreren Sehnenflecken, übrigens klein, blass.

Bei Eröffnung der Bauchhöhle sah man in den untern zwei Dritteln das stark erweiterte Quercolon und das grosse Netz, welch letzteres alle Dünndärme verdeckte und in beiden Inguinalgegenden fest verwachsen war. Nach Lösung der Verwachsungen kam der Dünndarm zum Vorschein, welcher überall mit dünnern und dickern, gelblichen Faserstoffgerinnseln bedeckt und dadurch in seinen Schlingen untereinander verklebt war; in den abhängigsten Theilen der Bauchhöhle, sowie an zahlreichen Stellen zwischen den Windungen eine mässige Menge dickflüssigen, gelben Eiters. Die Leber im Ganzen etwas kleiner, ihr vorderer Rand stumpf, an der Oberfläche der Convexität die Serosa mehr oder weniger verdickt. Nahe dem Ligamentum suspensorium ragte am rechten Leberlappen von dem stumpfen Leberrande ein oblonger, $2''$ langer, $1\frac{1}{2}''$ breiter Lappen hervor, welcher bei Eröffnung der Bauchhöhle auf die Convexität des rechten Lappens umgeklappt war. Die Serosa dieses Lappens war überall, besonders an der Umklappungsstelle, sehr verdickt, und an letzterer war nur noch kaum $\frac{1}{2}'''$ dicke Lebersubstanz vorhanden, während der übrige Theil, besonders dessen freies Ende, dicker war und Lebersubstanz enthielt. Letztere war an allen Stellen blutarm, blassbraun; Acini klein. — Gallenblase wegen des Mangels des vordern Leberrandes weit hervorragend, mässig erfüllt; Galle dunkel, dickpüssig. — Milz normal gross, blass, sehr weich.

Magen, Darm, Nieren normal.

Die Genitalien füllten die Höhle des kleinen Beckens fast vollständig aus. Der Uterus bildete einen fast kugelförmigen, $5''$ langen, $3\frac{1}{2}''$ breiten und ebenso dicken Körper. An seiner linken hintern Wand verlief das Rectum, welches plattgedrückt und längs des ganzen Uterus innig an letztern angelöthet war. Ovarium und Tuba der rechten Seite waren durch kürzere und längere Adhäsionen an die hintere Fläche des Uterus, ziemlich nahe dessen Gipfel, ange-

heftet; ersteres dadurch zu einer zehnneugroschengrossen, platten Scheibe verwandelt, letztere mannigfach geknickt. — Der Uterus hatte eine ungefähr kuglige Gestalt; die Vaginalportion war ganz verstrichen, Vaginal- und Uterushöhle durch eine kaum 2‴ dicke Wand von einander getrennt; der Muttermund hatte die Dicke des kleinen Fingers. An der vordern Fläche aufgeschnitten, glich der Uterus im Ganzen einer dünnwandigen Cyste, von deren Innenfläche sich mehrere dicke, knollenförmige Körper erhoben. Die Wände dieser Cyste waren an den Stellen, von denen keine solchen Knollen entsprangen, verschieden dick, von c. 1‴, wie an der vordern Uterinfläche, bis 3‴, wie am Uterusscheitel. Auch an diesen Stellen war die Innenfläche der Cyste unregelmässig kurzzottig, grauroth gefärbt, mit einem stinkenden, rahmähnlichen, gleichgefärbten Secret bedeckt. An den übrigen Stellen der Innenfläche, namentlich an der rechten und linken Seite, erhoben sich bis 2½″ lange Knollen. Dieselben waren an der Oberfläche unregelmässig kurz- und langzottig, tief zerklüftet, übrigens den vorgenannten Stellen gleich. Die fast ganseigrossen Knollen waren fibroidähnlich fest; ihre Schnittfläche leicht kreischend, von zahlreichen, unregelmässig untereinander verflochtnen Fasern gebildet, welche hirsekorn- bis erbsengrosse, graugelbe, bröcklige Stellen einschlossen; sie gab einen spärlichen trüben, graulichen Saft; Blutgefässe nicht sichtbar. — Die Knoten flachten sich seitlich allmälig ab und lagen so an der Innenfläche der hintern Wand und des Scheitels des Uterus. — Im untersten Theil der Cyste, theils links, theils nach hinten von dem äussern Muttermund lag ein platter, hühnereigrosser, theilweise kurz gestielter Knoten, welcher nahe der Mitte eine Einbuchtung hatte (wie aus zweien confluirt zu sein schien); seine Oberfläche war ganz platt, röthlich gefärbt; seine Schnittfläche gleich den andern Knoten.

An der Aussenfläche des linken Seitentheils des Uterus lag ein ovaler, kugliger, zweihühnereigrosser Knoten, dessen Schnittfläche zum grössten Theil der der andern Knoten glich; aber in seiner Mitte lag eine 1½″ lange, 1—6‴ breite, graugelbliche, käsige Masse, welche jedoch ununterbrochen mit der übrigen Substanz zusammenhing. — Ein ähnlicher, etwas grösserer, aber platterer Knoten lag nach hinten von diesem, in der rechten Hälfte der hintern Uterusfläche. An diesen Knoten angrenzend, lag 1″ unter dem Scheitel des Uterus, ungefähr in der Mitte der hintern Fläche, eine 2½″ lange, ¼—1″ breite, weichere, schwärzliche Stelle, welche an ihrer obern Begrenzung leicht zerklüftbar war, aus weichem, schwärzlichen, brandigen Gewebe bestand und aufgeschnitten in die Höhle des Uterus führte, welche aber hier von den obengenannten knolligen Körpern durchsetzt war. Diese Stelle war zum Theil vom Rectum bedeckt.

Mikroskopische Untersuchung.

Die Hauptmasse der Knoten im Uterus bestand aus dicht, und bald regelmässig, bald unregelmässig bei einander liegenden, cylindrischen, bis $\frac{1}{100}$‴ breiten, undeutlich fasrigen oder ganz homogenen Bündeln. Diese gingen an zahlreichen Stellen allmälig in eine ganz homogene, hyalinem Knorpel ähnliche Substanz über. Beide wurden durch Reagentien nicht merklich verändert. — Zwischen den Faserbündeln, sowie in der unregelmässigen Fasermasse lagen sehr

zahlreiche Elemente von der Natur der Bindegewebskörperchen. Selten waren dies spindelförmige Kerne; zum allergrössten Theil spindelförmige, noch häufiger sternförmige Zellen mit zwei oder mehreren, anfangs breiten, dann schmaler werdenden, mit denen andrer vielfach anastomosirenden Ausläufern; ihre Körper waren meist breit, länglich oder unregelmässig zackig, enthielten einen deutlichen mittelgrossen Kern mit Kernkörperchen.

Die grössern dieser Körper, welche sämmtlich nach Essigsäure sehr schön hervortraten, waren von mehr homogenem Aussehen, hatten einen undeutlichen Kern. Von diesen fanden sich endlich alle Uebergangsstufen zu kleinern und grössern, bis $\frac{1}{100}$ und $\frac{1}{50}'''$ im Durchmesser haltenden, ovalen, kürzere, gleichfalls homogene, meist breite Ausläufer darbietenden Zellen, sowie zu eben so grossen oder noch grössern, vollständig runden, homogenen, meist sehr dickwandigen Zellen ohne oder mit deutlichem mittelgrossen Kern. Die letztgenannten Zellen lagen stets nur in homogener Grundsubstanz. Sie fanden sich in vielen Präparaten in grösster Menge, waren dabei unregelmässig in der Grundsubstanz zerstreut und lösten sich am Rande feiner Durchschnitte aus derselben aus, wonach kleine scharf begrenzte Lücken zurückblieben. Zwei Zellen kamen niemals in demselben Alveolus vor. An andern Präparaten fanden sie sich in geringer Menge, und die Uebergänge zu den unentwickelten Bindegewebskörperchen waren leicht zu verfolgen.

An manchen Stellen, welche für das blosse Auge sich nicht von andern unterschieden, fanden sich mehr oder weniger zahlreiche kleine und mittelgrosse Fetttropfen in den Zellen, bis dahin, dass letztere vollständig davon erfüllt und dann meist auch etwas grösser waren. Oder es kamen grössere Lücken im Gewebe vor, welche von denselben Fetttropfen ganz erfüllt waren und wo keine Zellen mehr sichtbar waren. — Der untere Theil der Knoten war leichter faserbar und deutlicher fasrig und enthielt dieselben Zellen. Letztere waren, namentlich die grössern, stets fettig entartet. An zahlreichen Präparaten schien das ganze Gewebe fast nur aus grössern und kleinern Fetttropfen zu bestehen. Dieselben lagen jedoch an vielen scharf umschriebnen Räumen (in frühern Zellen) in besonders reichlicher Menge.

An der unebnen, zottigen Oberfläche der Uteringeschwülste fanden sich alle die genannten, namentlich knorpelartigen Zellen theils frei, theils lose mit der Grundsubstanz zusammenhängend, reichlicher eiweissartiger und fettiger Detritus, sowie zahlreiche Eiterkörperchen. Das Grundgewebe war durch Eiweissmolecüle stark getrübt. — Gefässe kamen überall in sparsamer Menge vor.

Die Lungengeschwülste unterschieden sich nicht wesentlich von den Uteringeschwülsten.

IV. Der von benachbarten Organen und Geweben auf den Uterus fortgesetzte Krebs.

Der fortgesetzte Gebärmutterkrebs kommt selten vor, ist jedoch nach dem gemeinen Uteruskrebs die häufigste Krebsform. Seine Häufigkeit ist vielleicht noch grösser, als dies gewöhnlich angenommen wird, da manche in späten Stadien zur Section kommende Fälle von gemeinem Uteruskrebs eine Entscheidung über die Ausgangsstelle des Krebses nicht mehr zulassen und nicht unwahrscheinlich manche primäre Vaginalkrebse ohne Weiteres für Fälle von gemeinem Gebärmutterkrebs angesehen werden.

Auch über die Häufigkeit des fortgesetzten Gebärmutterkrebses lassen sich keine ergiebigen statistischen Nachweise geben. Unter Dittrich's Fällen ist nur ein einziger mit Sicherheit hierher zu rechnen; ich sah diese Krebsform zweimal an der Leiche, sowie an einem Präparate des Trier'schen Instituts.

Der fortgesetzte Gebärmutterkrebs hat seine primäre Bildungsstätte am häufigsten in der Vagina, seltner in dem Bindegewebe zwischen Scheide mit Uterus und Harnblase, in dem Bindegewebe zwischen Scheide und Rectum, in dem übrigen Beckenbindegewebe, in den Ovarien, in den Beckenknochen, in normaler oder abnormer Weise dem Uterus nahe liegenden Darmtheilen, in der Harnblase und dem Mastdarm.

Je nach dem Ausgangsorte des Krebses werden auch verschiedne Theile der Gebärmutter überhaupt oder zuerst ergriffen: die Vaginalportion, die vordere oder hintere Cervicalwand, die verschiednen Theile des Uteruskörpers.

Der fortgesetzte Gebärmutterkrebs ist stets ein sogenannter infiltrirter, welcher von den dem primären Krebs zunächst liegenden Schichten aus allmälig auf den Uterus sich fortsetzt und demnach zuerst entweder die Schleimhaut (bei primären Vaginalkrebsen), oder die Serosa, diese meist nach vorausgegangner Bildung von Pseudomembranen (Beckenknochen, Darmcanal),

oder das Bindegewebe zwischen Uterus und Harnblase etc. ergreift. Die Musculatur des Uterus erkrankt nur bei primären Vaginalkrebsen bisweilen früher als die andern Häute.

Der fortgesetzte Krebs des Uterus zeigt bald nur eine geringe, übrigens ganz inconstante Ausbreitung, bald sind Theile des Organs in grösserer Ausdehnung carcinomatös; wohl niemals ist das ganze Organ krebsig.

Die Veränderungen des Krebsinfiltrats fehlen bald ganz, bald sind solche vorhanden und derselben Natur wie die des primären Krebses. In Folge davon finden sich bald nur Erweichungen und Verjauchungen ohne weitere Läsion der Umgebung, bald mittelst dieser Processe Communicationen mit dem primären Krebsheerd und den davon ergriffnen Organen (z. B. Darmcanal), bald ähnliche Folgekrankheiten nicht krebsiger Natur wie beim gemeinen Gebärmutterkrebs (Peritoniten adhäsiver Natur oder mit eitrigen etc. Exsudaten, Venenverstopfungen, Dilatation der Ureteren und Hydronephrose etc.).

Da eine ausführlichere Darstellung des fortgesetzten Gebärmutterkrebses wegen Mangels an eignen und fremden Beobachtungen vorläufig nicht möglich ist, beschränke ich mich im Folgenden auf die Mittheilung der selbstbeobachteten und einiger characteristischer fremder Fälle.

A) Uteruskrebs, fortgesetzt von der Scheide.

II. Krebs der Vagina und des Uterus. Uteruspolypen und Uterusfibroid.

52¼ jähriges Weib, secirt am 12. November 1857 (Georgenhaus).

Die Kranke hatte angegeben, vor circa 2 Jahren an einem „Gebärmutterpolyp" operirt worden zu sein, in ihrer letzten Lebenszeit aber von Seite des Uterus gar keine Symptome dargeboten.

Die Section ergab: geringe Abmagerung mit mässigem allgemeinen Oedem und geringem Hydrops der serösen Höhlen; starkes Lungenemphysem mit bedeutender chronischer Bronchitis; bedeutende Hypertrophie des linken Herzens in Folge ausgebreiteten Arterienatheroms; chronischen Magencatarrh; Granulirung der Leber und der Nieren mit geringer Verkleinerung dieser Organe; Speckmilz.

Der Uterus erschien bedeutend vergrössert, seine Lage normal; seine hintere Fläche überall, besonders linkerseits, durch zahlreiche längere und kürzere feste Adhäsionen mit der Umgebung, besonders dem Rectum verwachsen. — Herausgeschnitten war der Uterus 3¾″ lang, an der breitesten Stelle des Körpers fast 2¾″ breit und beinahe 2″ dick. Seine Gestalt war im Ganzen normal;

nur an der vordern und rechten Seitenfläche der Mitte des Organs sass eine flache, kleinwallnussgrosse Vorwölbung. Das linke Ovarium sammt Tuba war längs der linken und hintern Fläche bis nahe der Douglas'schen Falte ganz kurz an den Uterus angeheftet; die Adnexen der rechten Seite waren durch längere Adhäsionen in derselben Weise fixirt. Ausser den genannten Adhäsionen fanden sich an der linken Hinterfläche des Körpers nebeneinander zwei breitaufsitzende, kaffeebohnengrosse Cysten mit gelblicher, seröser Flüssigkeit unter dem Peritonäum.

In der rechten Hälfte des obersten Scheidentheils, über dem untern Ende der vordern und der rechten Hälfte der hintern Muttermundslippe findet sich eine im Ganzen thalergrosse, nach dem Querumfang der Vagina etwas längere, wenig vertiefte Stelle mit unregelmässig zackigen, scharf umschriebnen, wenig erhabnen Rändern. Ihren Grund bedeckt eine reichliche, rahmigblutige Flüssigkeit. Nach Wegspülen derselben ist die Stelle $\frac{1}{2}-1'''$ tief und zeigt in einer weissgelben, rahmigen, sehr zähflüssigen Masse zahlreiche festere, röthliche, hirsekorn- bis erbsengrosse, zottige Massen. In der Mitte der hintern Vaginalwand, dicht unter dem freien Ende der hintern Muttermundslippe, liegt eine erbsengrosse, $2'''$ tiefe, kraterförmige Grube. An der linken Hälfte der vordern Muttermundslippe und dem angrenzenden Scheidentheil fehlt das Epithel; die Stelle ist flach vertieft, regelmässig umgrenzt, gelbröthlich, unregelmässig fein granulirt. Die Schnittflächen der erstgenannten Stellen sind grauröthlich, weich, geben sparsamen rahmigen Saft und gehen an der Vagina bis in die obersten Muskelschichten. — Die Höhle des Uteruskörpers und des Cervix sind entsprechend verlängert. In ersterer sitzen mehrere bis erbsengrosse, ziemlich feste, continuirlich mit der Schleimhaut zusammenhängende Körper breit auf. Das Uterusgewebe zeigt ausser der starken Hypertrophie keine Abnormität. Der rechtseitigen Erhöhung entsprechend findet sich ein wallnussgrosses, über die Schnittfläche vorspringendes, scharf umschriebnes, kugelrundes Fibroid nahe der Uterusserosa.

Mikroskopische Untersuchung.

Der Saft des Geschwürs, sowohl der Oberfläche, als der Schnittfläche, bestand aus mittelgrossen, rundlichen, keulenförmigen, meist aber mit mehreren Ausläufern versehenen, mattgranulirten Zellen mit centralem oder peripherischem, meist einfachen, runden, mittel- oder sehr grossen, hellen Kern und sehr grossem Kernkörperchen. Die Zellen der Oberfläche waren selten unverändert, meist fettig entartet oder in einfachem Zerfall begriffen. Die der Schnittfläche hatten nicht selten länglichrunde Kerne mit 2 Kernkörperchen, oder ebensolche biscuitförmige, oder doppelte Kerne (Taf. II, Fig. 6). — Die zottenähnlichen Körper des Geschwürsgrundes waren $\frac{1}{2}$ bis $1'''$ lang, sassen mit schmaler Basis auf und wurden nach der Peripherie zu allmälig oder schnell um Vieles breiter. Sie waren selten einfach zottenförmig, sondern peripherisch meist in zahlreiche kleine, den grossen übrigens an Gestalt ähnliche, cylindrische, conische, knopfförmige u. s. w. Körper zerfallen. Im Stiel dieser Körper sah man central 1 oder 2 dicke Gefässe aufsteigen, welche Anfangs nur spärliche Aeste abgaben,

nach dem freien Ende zu aber in ein sehr dichtes, bisweilen das Stroma an Masse übertreffendes Netzwerk verschieden, meist aber colossal weiter, stark mit Blut erfüllter Capillaren zerfielen; letztere hatten in allen Zotten eine schlingenförmige Gestalt und lagen meist unmittelbar an der Peripherie (Taf. II, Fig. 2). Das Stroma dieser Zotten war im Stiel deutlich feinfasrig, arm an Kernen, nach der Peripherie zu undeutlich fasrig und reich an spindelförmigen Zellen und Kernen. Primäre und secundäre Zotten und alle Zwischenräume letzterer waren ganz ausgefüllt von Zellen gleich den obengenannten, an denen aber keine typische Lagerung erkennbar war.

Die Zotten gingen continuirlich in das Gewebe der Schleimhaut über. Letzteres zeigte zahlreiche kleine und grosse, meist sehr lange und schmale, selten rundliche Alveolen, welche seltner senkrecht zur Geschwürsfläche, meist derselben parallel lagen. Die grossen Alveolen waren theils mit den obengenannten Zellen, theils mit Körnchenzellen, Fettmolecülen etc. erfüllt; die Zellen zeigten keine regelmässige Lagerung. Einzelne Alveolen mündeten mit weiter unregelmässiger Oeffnung auf den Geschwürsgrund aus. Die kleinen Alveolen waren von meist spindelförmiger Gestalt und mit deutlichen, runden, mittelgrossen Kernen, sowie einzelnen kleinen, runden Zellen erfüllt. Die grossen Alveolen waren meist auf die oberflächlichen Schleimhautschichten beschränkt; die kleinen setzten sich bis in deren tiefste Schichten fort. Die Muskelhaut der Scheide war überall normal. An einzelnen Stellen fanden sich unter der Geschwürsfläche keine Alveolen, sondern ganz normales Gewebe; nur waren die Bindegewebskörperchen auffallend entwickelt und hatten meist einen, bisweilen auch 2 bis 4 Kerne. — Nach der Peripherie des Geschwürs zu wurden die Alveolen sparsamer, kleiner, von ovaler oder spindelförmiger Gestalt; zuletzt fanden sich nur noch Bindegewebskörperchen, erfüllt mit Kernen und meist mittelst deutlicher, breiter, gleichfalls kernhaltiger Ausläufer untereinander anastomosirend. An manchen Stellen waren derartige Körperchen sehr zahlreich, an andern, dicht daneben liegenden fehlten sie ganz. — Das Gewebe der Geschwürsränder enthielt die ebengenannten Bindegewebskörperchen mit wucherndem Inhalt meist in der Mitte der Schleimhaut, nie in deren obersten Schichten. Die Schleimhautpapillen zeigten nicht nur keine Vergrösserung, sondern waren nur rudimentär vorhanden. — Eine Neubildung von Gefässen unter dem Geschwür fand ich nicht. Die Gefässe stiegen in der gewöhnlichen senkrechten Richtung durch die Schleimhaut empor und zeigten ausser starker Blutanhäufung und vielleicht geringer cylindrischer Erweiterung keine Abnormität.

Am Uterus fanden sich nirgends deutliche Zotten, sondern nur einzelne, zottenähnliche Fortsätze aus kernhaltigem, unentwickeltem Bindegewebe, seltner aus Bündeln organischer Muskelfasern; nie fand sich ein Epithelüberzug derselben. Die Alveolen des Geschwürsgrundes verhielten sich ähnlich denen in der Scheide. In der obersten, c. $\frac{1}{2}'''$ dicken Schicht waren sie sehr zahlreich, mittelgross oder sehr gross, länglichrund und lagen schief oder senkrecht zum Geschwürsgrund. Sie lagen stets in dem Bindegewebe zwischen Muskelbündeln, nur bei bedeutender Grösse scheinbar blos von letzteren umgeben. Nach der Tiefe und in der Peripherie des Geschwürs waren die Alveolen viel sparsamer,

lagen einzeln oder zu 2 — 3 dicht beieinander, hatten ein geringeres Volumen und meist eine spindel- oder sternförmige Gestalt. Noch weiter entfernt vom Geschwür fanden sich Bindegewebskörperchen in allen Stadien bis zur Bildung von Mutterzellen mit Tochterkernen oder mit einzelnen runden, kleinen Zellen; hier und da lag auch ein kleiner Heerd mit gewöhnlichen Zellen. Alle lagen in Bindegewebsbündeln; letztere schienen meist viel dicker zu sein, ihre Körperchen waren deutlicher entwickelt, zellenähnlicher.

L. Fall des Herrn Prof. Credé.

34jähriges Weib. Oberer Scheidentheil carcinomatös infiltrirt und verschwärt, und gleich der Höhle des Uteruscervix mit schwammigen, bleichen, carcinomatösen Wucherungen besetzt. Uebriger Uterus klein. Ovarien atrophisch. Catarrh der Harnblasenschleimhaut. Ausgebreitete cavernöse Lungentuberculose. Caries des 6. und 7. Brustwirbels mit fast vollständiger Zerstörung der Wirbel.

92. Ferral (Dubl. journ. Nov. 1839. pag. 335, nach Walshe, pag 430) zeigte vor einiger Zeit eine Art von Krebs, in welchem die Vagina der vorzüglichste Sitz der Ulceration war, während der Uterus mit Ausnahme des Os tincae, zu welchem der Verschwärungsprocess sich ausgedehnt hatte, kein Zeichen der Krankheit darbot. Mit der Krebsoberfläche hing eine grosse Encephaloidgeschwulst zusammen, die das Gewölbe der Vagina durchbohrte und in die Blase eindrang, in deren Innerem sie eine grosse fungöse Masse bildete.

93. Dittrich (Pr. Vjschr. 1845. III, pag. 110).

38jähriges Weib. Vagina fast ganz von Medullarkrebs zerstört und blos die oberflächliche angrenzende Substanz der Vaginalportion des Uterus mit angegriffen; grösster Theil der letztern und des Uterus normal. Ergriffensein des Mastdarms mit Perforation, der Wandungen der blennorrhoischen Harnblase. Das die Vagina umgebende Zellgewebe von einer frischen, albuminösen, wie geronnenen Masse infiltrirt und dadurch die Genitalien festgestellt. Tod an secundärem Hydrops.

B) Uteruskrebs, fortgesetzt vom Beckenbindegewebe.

LI. Epithelialkrebs, wahrscheinlich ausgehend vom Douglas'schen Raum, der hintern Scheidenwand, des Uterus und des Mastdarms.

Die ungefähr 40jährige Kranke, welche nacheinander in allen hiesigen Krankenhäusern behandelt wurde, entleibte sich während ihres Aufenthaltes im Jacobshospital durch Erhängen am 16. September 1857. Die Beckenorgane musste ich (wegen beabsichtigter gerichtlicher Section) von dem Beckenausgang her herausnehmen; die übrige Section konnte erst drei Tage nach dem Tode vorgenommen werden.

Körper gross, gut genährt. Unterhautzellgewebe ziemlich fettreich; Musculatur kräftig, dunkel. Schädelhöhle nicht eröffnet. Faustgrosse, derbe Col-

loidentartung mit stellenweiser Verkalkung im rechten Lappen der Schilddrüse. — In der rechten Pleurahöhle c. 2, in der linken 1 Pfund trübes, gelbröthliches, dünnflüssiges Exsudat mit einzelnen gelblichen Flocken; Pleura der untern Lappen trübe, an den meisten Stellen mit gleichen dünnen Fetzen belegt; darunter einzelne linsen- bis neugroschengrosse, gelbe Flecke sichtbar. Diesen entsprechend lagen in der Lungensubstanz haselnuss- bis wallnussgrosse, luftleere, scharf umschriebene, feuchte, granulirte Stellen, welche in der Peripherie grauroth, fester, im Centrum graugelb oder gelb, dickeitrig waren. Die übrige Lungensubstanz blass, schwach ödematös. Lungengefässe normal. Chronischer Bronchialcatarrh. Herz ohne besondere Anomalie. Leber im rechten Lappen zungenförmig verlängert, blutarm. Acuter Milztumor mässigen Grades. Nieren etwas grösser, blass, saftiger. Magen, Darmcanal und Lymphdrüsen normal.

Der Uterus an der Vorderfläche normal; an der hintern zahlreiche kurze und feste Adhäsionen mit der vordern Mastdarmwand. An der Hinterfläche des untersten Theils des Cervix und des Scheidengewölbes, etwas mehr nach rechts zu, lag eine ungefähr hühnereigrosse, unregelmässig knollige, mässig feste Masse, welche die genannten Theile und den Mastdarm fest aneinander löthete und ununterbrochen mit den erwähnten Adhäsionen zusammenhing. Ihre Schnittfläche war in der Mitte dickbreiig, von unregelmässigen, spärlichen Fasern durchsetzt, in der Peripherie festfasrig und theils gleichmässig glatt, theils von zahlreichen hirsekorn- bis erbsengrossen Lücken durchsetzt, aus denen ein dickbreiiger, grauröthlicher oder graugelblicher Saft in Form von Comedonen hervordrang. Die Masse ging an ihrer obern und vordern Grenze ungefähr 2 Linien weit in das Parenchym des Uteruscervix hinein und war nach dem Uterusgewebe hin nirgends scharf umschrieben. An ihrer untern Grenze hing sie mit einem Geschwür an der Hinterfläche des Scheidengewölbes continuirlich zusammen. Dasselbe war scharf umschrieben, fast rund, $1\frac{1}{2}''$ im Durchmesser; seine Basis war ziemlich trocken, schmutzigbräunlich, fein- und kurzzottig, ohne grössere Unebenheiten, und lag ungefähr $1'''$ unter dem Niveau der umgebenden Scheidenfläche; die Ränder waren scharf abgesetzt, über die Umgebung nicht erhaben, nirgends infiltrirt. Die obere Hälfte des Geschwürs hing mit der vorgenannten Masse zusammen. Seine untere Hälfte war untrennbar an die vordere Wand des Mastdarms gelöthet. Die Schleimhaut des letztern war der Stelle entsprechend nicht verschiebbar, sonst normal. Beim Abpräpariren der Schleimhaut von der Muskelhaut drang aus einzelnen hirsekorngrossen Oeffnungen eine comedonenähnliche, dickbreiige, grauliche Masse. Auf einem Durchschnitt durch Muscularis des Rectums und Scheidengeschwür fand sich erstere überall etwas hypertrophisch, sonst an den meisten Stellen normal. Nur hie und da sah man in ihr meist mehrere beieinanderliegende, ungefähr hirsekorngrosse, grauröthliche, weiche Stellen, welche in einem feinmaschigen Gewebe eine grauliche, dickliche Flüssigkeit enthielten, die aber durch deutliche, feine, fibröse Septa von einander geschieden waren. Diese Stellen gingen ununterbrochen in den Geschwürsgrund über, in welchem mit blossem Auge keine Andeutung von Scheidenwandungen mehr sichtbar war. — Der Uterus selbst war $4''$ lang, entsprechend breit und dick; seine Höhle verhältnissmässig grösser, im Körper

mehrere kleine Blasenpolypen, im Cervix grosse Nabothsbläschen enthaltend; die Uteruswände etwas dicker, gelbroth, leicht zerreisslich. Vordere Muttermundslippe normal; hintere etwas verlängert, stellenweise unregelmässig und flach vertieft, mit einer schmutziggelblichen, fest anhaftenden Masse bedeckt; ihr Gewebe normal. Die Ovarien doppelt grösser, oberflächlich narbig; mit mehreren über erbsengrossen, serösen und blutgefüllten Cysten. Tuben vielfach verwachsen, unregelmässig geschlängelt, stellenweise stark erweitert und mit graulicher, schleimigeitriger Flüssigkeit erfüllt. Unterstes Ende des Rectum durch zahlreiche, feine Gefässe injicirt; dazwischen mehrere erbsen- und darüber grosse, blauschwarze, prominente Stellen (Varicositäten). Beckenvenen ohne besondere Anomalie.

Mikroskopische Untersuchung.

Der Saft des eigrossen Knotens im Douglas'schen Raum enthielt: sehr zahlreiche, pflasterförmige, platte Zellen von den verschiedensten Grössen, von meist rundlicher oder länglichrunder Gestalt, bisweilen mit mehreren breiten Fortsätzen, mit mattgranulirtem Inhalt und mit meist mittelgrossem, bisweilen sehr grossen, rundlichen oder ovalen, meist einfachen, selten doppelten Kern und grossen Kernkörperchen. Ziemlich viele Zellen zeigten alle Stadien der sog. talgähnlichen Metamorphose und enthielten dann je nach dem Grade dieser einen fettig entarteten oder einfach atrophischen Kern, oder waren kernlos. In geringer Menge fanden sich Zellen, welche durchaus oder nur im Kern fettig entartet waren. — Das Stroma bestand aus meist spärlichen, stellenweise sehr reichlichen, schmalen oder breiten, wellenförmigen Bindegewebsbündeln mit mässig zahlreichen spindelförmigen, oft fettig entarteten Kernen. Stellenweise war das Bindegewebe sehr locker, nicht bündelförmig und enthielt zahlreiche gut entwickelte Bindegewebskörperchen mit fadenartigen Ausläufern und länglichrundem Kern. Die Alveolen waren meist sehr gross, $\frac{1}{4}$—$\frac{1}{2}$‴ im Durchmesser, und von rundlicher Gestalt. Manche grosse Alveolen aber enthielten einen Complex kleiner, deren Stroma feine Bindegewebsbündel mit Bindegewebskörperchen bildeten. An den Knotenpuncten dieser secundären Alveolen lag oft ein auffallend grosses Bindegewebskörperchen mit 1, 2, selbst zahlreichen kleinen, runden Kernen (Taf. I, Fig. 8). Letzteres, sowie die Existenz der kleinen Alveolen überhaupt kam deutlich nur an Präparaten zum Vorschein, welche wiederholt abgepinselt waren. Gefässe fanden sich selten im Stroma der secundären Alveolen, oder waren hier vielleicht am Spirituspräparat nicht mehr sicher nachweisbar; nicht selten sah man ein oder mehrere kleine Gefässe bis an die Peripherie eines grossen Alveolus herantreten, konnte aber ihre Ausbreitung in letzterem nicht deutlich verfolgen; in dem Stroma der grossen Alveolen waren sie spärlich und sog. colossale Haargefässe.

Die im Uterusparenchym liegenden Partieen des Krebses verhielten sich im Allgemeinen auf dieselbe Weise. Die Alveolen waren gleichfalls meist gross und gewöhnlich ganz umgeben von Bündeln organischer Muskelfasern. Letztere waren grösstentheils normal, zum Theil aber fettig entartet: die Entartung betraf bald nur den Kern, in welchem Falle die Muskelfaser ihre normale Gestalt hatte, bald die ganze Faser, welche dann kürzer, dicker und breiter, und

von feinen Fettkörnchen ganz erfüllt war. Nicht selten aber waren auch die Alveolen zunächst umgeben von einer dünnen Lage feinen, von Bindegewebskörperchen durchsetzten, homogenen Bindegewebes, auf welches dann nach aussen erst die Muskelfasern folgten; ersteres wurde aber meist nur an feinen, hinreichend aufgeweichten Durchschnitten getrockneter Präparate und in der Umgebung weniger grosser Alveolen deutlich. Auch hier enthielten manche grosse Alveolen zahlreiche kleine, durch dünne Streifen von Stroma von einander geschiedne; dies war bisweilen auch bei solchen der Fall, deren Saft sich à manière de vermisseaux entleerte. An einer Seite der Umgebung grosser Alveolen, selten rings um dieselben, lagen häufig kleine Alveolen von ovaler oder spindelförmiger Gestalt und von c. $\frac{1}{15}'''$ Längsdurchmesser; sowie ebenso gestaltete, noch kleinere, mit kleineren oder grössern Kernen erfüllte und oft eine deutliche Umgrenzungshaut darbietende Höhlen. Diese lagen meist im Bindegewebe, bisweilen aber auch, wie ich mich an feuchten und trocknen Präparaten überzeugte, mitten in Bündeln organischer Muskelfasern. — Auffallend war die bedeutende Massenzunahme des Bindegewebes zwischen den Muskelbündeln und die Deutlichkeit seiner zelligen, spindel- oder sternförmigen Elemente an allen Stellen, wo sich Krebs fand oder in der nächsten Umgebung solcher. Weiter entfernt davon, sowie im ganzen übrigen Uterus war nichts hiervon sichtbar.

Das Geschwür der Scheide hatte, wie ein Durchschnitt durch dasselbe und die Umgebung zeigte, die Scheidenwandungen grösstentheils consumirt, was seine deutliche, tiefere Lagerung erklärbar machte. Die Zotten desselben waren schmalere oder breitere Bündel von Bindegewebe, welche nach der vordern Mastdarmwand hingingen, durch eiweissartige und spärliche Fettmolecüle trübe waren und nirgends deutliche Alveolen einschlossen. Nach der Tiefe zu traten letztere deutlich hervor, waren Anfangs grösser, nach unten kleiner, an ersterer Stelle durch schmalere, an letzterer durch breitere Stromastreifen geschieden; letztere bestanden aus festen, wellenförmigen Bindegewebsfasern, durchsetzt von zahlreichen grossen, spindelförmigen Kernen und Bindegewebskörperchen. Der Saft glich dem oben beschriebnen; in den obersten Lagen fanden sich nur einzelne atrophische Zellen in einem reichlichen moleculären Detritus.

Die weichen, hirsekorngrossen Stellen in der Muscularis des Rectum enthielten denselben Krebssaft mit sehr reichlichem feinkörnigen Fett. Die Alveolen schienen gross zu sein, waren aber wegen des sparsamen Stroma nicht deutlich darzustellen. Das Stroma bestand aus schmalen Bündeln feiner, wellenförmiger, kernhaltiger Bindegewebsfasern, welche central meist ein enges Capillargefäss enthielten; stellenweise schien letzteres allein und ohne umliegendes Bindegewebe vorhanden zu sein; die Kerne der Capillaren waren nicht selten fettig entartet. In den dickern Stromastreifen fanden sich bisweilen Reste netzförmiger, elastischer Fasern.

Mehrfache Durchschnitte durch die Mastdarmschleimhaut wiesen keine Abnormität nach.

Sehr kleine Krebsheerde lagen auch in dem Fettgewebe des Douglas'schen Raums, entfernt von dem Geschwür und von dem grossen Knoten. Theils näm-

lich lagen mitten unter Fettläppchen (und wie es schien, an Stelle solcher) grosse Alveolen von Krebssaft, die zum Theil wenigstens wieder secundäre Alveolen enthielten. Theils fanden sich kleine, unregelmässig rundliche Fettläppchen, deren Centrum normale Fettzellen enthielt, während nach der Peripherie der grosse Tropfen einzelner Zellen in zahlreiche kleine Tröpfchen zerfallen war; noch weiter nach aussen lagen sehr kleine, bald nur Kerne, bald auch Zellen enthaltende Alveolen. An fein zerfaserten Präparaten sah man dann auch grosse, c. $\frac{1}{20}'''$ im Durchmesser haltende, ganz mit Kernen erfüllte, 2 bis 4 Ausläufer zeigende Mutterzellen, deren Zusammenhang mit Bindegewebskörperchen aber nicht deutlich war.

Die hintere Muttermundslippe enthielt nur an wenigen Stellen noch dünne Schichten von Epithel. Ihre Oberfläche war an den meisten Stellen theils unregelmässig uneben, theils zottig, wobei einzelne Zotten hypertrophischen Papillen glichen. Diese Fläche war mit reichlichem eiweissartigen, spärlichem fettigen Detritus und reichlichen Tripelphosphatkrystallen bedeckt. Die Substanz der Vaginalportion selbst, Schleimhaut wie Muskelschicht, war derb; die Kerne der organischen Muskelfasern enthielten an zahlreichen Stellen eine Reihe feiner Fettkörnchen; das Zwischengewebe der Muskelbündel zeigte sehr entwickelte und grosse, längliche und sternförmige Körperchen. Stellenweise lagen in der Schleimhaut grössere oder kleinere Haufen sehr kleiner, bis $\frac{1}{200}'''$ grosser, schwarzer, rundlicher oder eckiger, Essigsäure und Alcalien widerstehender Molecüle, bisweilen so dicht, dass eine ziemlich gleichmässige schwarze Färbung des Gewebes entstand.

94. Körte (Verh. d. Berl. geburtsh. Ges. VIII, pag. 183).

Vollständige skirrhöse Entartung des ganzen Becken- und subperitonäalen Bindegewebes um Harnblase, Uterus und benachbarte Organe. Der Uterus selbst etwa um die Hälfte seines normalen Volumens vergrössert, gleichfalls skirrhös, mit Ausnahme der Scheidenportion, welche bis auf ein am Muttermund befindliches Geschwür von normaler Beschaffenheit war. Der Ueberzug beider Ovarien gleichfalls skirrhös verdickt [?]. Krebsige Infiltration, zum Theil schon im Stadium der Erweichung, des retroperitonäalen Bindegewebes und der Drüsen längs der Wirbelsäule sowie in den Cervicaldrüsen.

C) Uteruskrebs, fortgesetzt vom Mastdarm.

95. Forget (Gaz. méd. 1851. No. 42).

40 — 50 jähriges Weib. Ausgebreiteter Krebs des Rectum, Krebs der Scheide, besonders der hintern Wand, des Peritonäums und der hintern Muttermundslippe.

D) Uteruskrebs, fortgesetzt vom Cöcum.

LII. Krebs des Cöcum und untern Ileum mit Verschwärung und Perforation in die Gebärmutterhöhle.

Spirituspräparat des Trier'schen Instituts.

Der Anfangstheil des Cöcum, sowie der angrenzende Theil des Ileum sind

in der Ausdehnung von ungefähr 6 Quadratzoll an den Grund und an die hintere und rechte Wand des Uterus angeheftet. Nach vorn zu ist die Verwachsung so dicht, dass die sehr verdickte Serosa des Cöcum unmittelbar in die ebenso verdickte des Uterus überzugehen scheint; nach hinten sieht man die Grenzen der Verwachsung deutlicher. In der ganzen Umgebung der Verwachsung ist die Serosa verdickt und mit zahlreichen Adhäsionen besetzt. An der innern Fläche des Cöcum findet sich ein rundlicher, $\frac{1}{2}''$ im Durchmesser haltender Substanzverlust; die Ränder desselben sind unregelmässig ausgezackt, weit unterminirt, bis $1\frac{1}{2}'''$ dick, gleichmässig markig weich infiltrirt, allmälig in die normalen Darmhäute übergehend. Das genannte Loch führt in eine Höhle von dem Volumen eines grossen Apfels; die Innenwände derselben sind mit sehr zahlreichen, unregelmässigen, linien- bis halbzolllangen Massen besetzt. Von dieser Höhle gelangt man durch ein ungefähr $\frac{1}{2}''$ langes, gänsekieldickes Loch mit derselben zottigen Innenfläche in der Gegend des rechten Uterushorns in die Uteruskörperhöhle. Letztere ist auf Kosten der Cervixhöhle plattkuglig, von fast $2''$ Längsdurchmesser. Die Innenfläche der Uterushöhle ist theils eben, theils faltig und kurzzottig, sehr weich und erscheint in ihren obern Schichten ähnlich infiltrirt wie die Darmhäute. Nach unten endet die Höhle scharf umschrieben in dem mittlern Theile des Cervix, dessen Falten normal sind. Der ganze Uterus ist ungefähr um das Doppelte vergrössert, seine Muscularis scheint normal; Vaginalportion und Vagina sind ganz normal, ebenso die stark ausgedehnte Harnblase. Ovarium und Tuba der linken Seite etwas grösser, vielfach unter einander verwachsen. Die gleichen Theile der rechten Seite sind ohne bedeutende Zerstörungen des Präparates nicht aufzufinden. Unter dem grossen Loch im Cöcum liegt näher nach dem untern Uterusende zu, aber im untern Ende des Ileum, noch ein zweites, halbneugroschengrosses, welches sich ähnlich dem grossen verhält.

Die mikroskopische Untersuchung wies das Infiltrat als einen saftreichen Markschwamm mit grossen Alveolen nach. Die zottigen Massen waren an den meisten Stellen zerfallende Krebsmassen; an denen im Uterus war die papillare, meist mehrfach verzweigte Natur der Zotten noch deutlich nachweisbar.

E) Uteruskrebs, fortgesetzt von den Beckenknochen.

96. R. Maier (Berichte über die Verhandl. d. Gesellsch. für Beförderung der Naturwissensch. zu Freiburg i. B. 1857. 3. Heft. pag. 358).

Das betreffende Präparat ist der Leiche einer Frau entnommen, die an Consumtion der Kräfte starb, in Folge lange bestandner carcinomatöser Degenerationen im grossen Becken, die von den Darmbeinen ihren Ausgangspunct genommen. Der Uterus, das einzige Organ, das im kleinen Becken in ähnlicher Weise afficirt war, zeigte eine bedeutende Vergrösserung und Schwellung, hat aber seine normale Configuration im Allgemeinen, und auch seiner einzelnen Theile, wie namentlich der Vaginalportion, erhalten. Tuben und Ovarien intact. Die Farbe des Uterus ist aussen weissgelblich und in gleicher Weise präsentirt sich auch die Durchschnittsfläche; bei letzterer aber fällt überdies noch ein gewisser Reichthum und ectatischer Zustand der Gefässe des Organs

auf, wie er normal nicht gefunden wird. In Folge der Schwellung der Wände ist die Ausdehnung der Höhle des Uterus fast Null. Die mikroskopische Untersuchung bestätigte die Vermuthung, dass man es hier mit einem Carcinoma uteri zu thun habe .... — „Die Form, unter der der Krebs hier auftrat, ist die, wobei die Neubildung den Körper des Uterus selbst angreift, von ihm ausgegangen ist und gewöhnlich auch auf ihm stehen bleibt. Die Zellen des Krebses waren sehr zahlreich, meist gross, mit stark entwickelten Kernen und moleculärem Inhalt, das Bindegewebe in seiner Maschenordnung sehr deutlich entwickelt. An einigen Puncten war noch ein Stroma regelmässigen Uterusgewebes zu sehen, auf welchem sowohl nach Reagentien als auch schon ohne diese, eine ausserordentlich reiche Kernentwicklung zu sehen war, so dass das Gewebe organischer Muskelfasern wie übersäet damit war. Zwischen diesem Muskelgewebe nun, wie sich einzwängend in dasselbe, lagen dann ferner Gruppen und Häufchen von Kernen und Zellen, so dass dadurch, wenn mehrere solche beisammen in der Nähe lagen, Bilder entstanden, wie von durch Zellen erfüllten Lücken, deren Grenzen und Umwandungen eben von dem Muskelgewebe des Uterus gebildet waren, auf welchen Grenzbalkenzügen dann ebenfalls reichliche Kernformationen auflagen. Ferner sah man dann, wie aus solchen Gruppen von Kernen und Zellen sich Faserzüge erhoben; gewöhnlich in Form feiner, schmaler, blasser Fibrillen. Auch diese Fasern hatten auf und zwischen sich Kernbildungen liegen, von denen aus weitere, wie Sprossenbildungen ausgingen. Die Entwicklung dieser Theile ging dann weiter, die Faserbildung gewann allmälig den Character der Bindegewebszüge, die in ihrem Auswachsen und Durchkreuzen die Maschenbildung hervorbrachten, welche in ihren innern eingeschlossenen Räumen die nicht weiter zur Entwicklung gekommnen Zellen einschlossen. Neben diesen Zellen fanden sich aber auch noch Zellen von Bau und Form der spindelförmigen, sichtlich noch früher Entwicklung und wie als Nachwuchs für das Parenchym des Uterus. Deren waren es aber wenige, wohl aber fanden sich an solchen Stellen viele offenbar ganz alten Datums, in Fettmetamorphose begriffen, zum Theil schon zerfallen, ja es waren oft grössere Strecken des Objects ganz mit moleculären Fettkörnchen wie übergossen.“ Verfasser glaubt nun, dass die Gruppen von Kernen und Zellen zwischen dem Muskelgewebe Heerde der Entwicklung waren, hervorgegangen aus der Wucherung der Kerne des alten Parenchyms. — Von der Uterusschleimhaut war wenig mehr zu erkennen, indem auch an ihrer Stelle sich Krebsgewebe eingelagert hatte. In der Höhle des Uterus waren reichliche Zellenmassen, die offenbar von den innern Wandungen herrührten, aber keine Spur des normalen Epithels mehr zeigten. Dagegen liessen sich an vielen Objecten noch die Drüsen des Uterus darstellen; sie zeigten sich zum Theil noch sehr lang, comprimirt, von Zellen durchweg gleicher Form erfüllt.

V. Krebs der Gebärmutter, gleichzeitig entstehend mit Krebs andrer Organe.

In sehr seltnen Fällen entsteht wahrscheinlich gleichzeitig oder doch bald nacheinander und unabhängig voneinander Krebs im Uterus und in einem andern, mit dem Uterus in näherer oder fernerer Beziehung stehenden Organ.

Diese Art des Gebärmutterkrebses ist von Rokitansky (pag. 553) zugleich mit dem Brustdrüsen- und dem Ovariumkrebse beobachtet worden. Andre Gewährsmänner, sowie einzelne Beispiele habe ich nicht gefunden; auch ich selbst habe an der Gebärmutter dieses Vorkommniss nicht beobachtet.

Das gleichzeitige Vorkommen oder das kurz nacheinander folgende Entstehen von Krebsen in Organen, welche in keiner weitern Beziehung zu einander stehen, ist, auch abgesehen von den Fällen sehr zahlreicher Krebse in verschiednen Organen, wahrscheinlich nicht zu selten. Freilich ist der Beweis dafür kaum jemals sicher herzustellen, am ehesten noch in Fällen, welche zufällig in frühen Stadien zur Section kommen.

Unter mehreren Fällen dieser Art hebe ich einen, mir durch seinen Verlauf und die Section besonders interessanten heraus, bei welchem leider die Verhältnisse der Privatpraxis nicht eine allseitig genaue Leichenuntersuchung gestatteten.

C. Krebs der Leber, der Lymphdrüsen, der Pleuren und der Lungen. Entzündung der Submaxillardrüse.

Der 71½jährige, gut genährte, wenig marastische Mann lebte seit circa 20 Jahren in guten Verhältnissen, sass viel, war mässig im Essen und Trinken. Seit seinem 50. Jahre kein längeres Unwohlsein. Mässige dyspeptische Symptome im Juni 1855. Wiederkehr derselben Ende October nach mehrtägigem reichlichen Essen und Trinken. Zunahme bis zum November, wo ich zuerst unter dem rechten Hypochondrium zwei kleine Geschwülste undeutlich wahrnahm; Volumen der Leber normal; zeitweise geringer Icterus. (Diagnose: Leberkrebs?) Unter Zunahme der Abmagerung und der Dyspepsie, wochenlanger vollständiger Appetitlosigkeit mit unlöschbarem Durste, bei zeitweiligem Erbrechen, hartnäckiger Stuhlverstopfung und Eintritt scorbutischer Flecke an den Extremitäten verkleinerten sich die genannten Geschwülste und waren in den letzten Lebenswochen nicht mehr fühlbar. Am 20. Januar 1856 Nachmittags klagte Patient über behindertes Schlucken. Abends fand ich eine geringe spontan und bei Berührung sehr schmerzhafte Geschwulst in der rechten Submaxillargegend, welche nach einigen Stunden halbwallnussgross war, Nachts 11 Uhr die Grösse

eines mittlern Borsdorfer Apfels, am Morgen des folgenden Tages die einer Faust erreicht hatte, bis an die Seite des Larynx sich erstreckte, bretthart, heiss und mässig empfindlich war. Unter Zunahme der Schlingbeschwerden, Eintritt heftiger Athembeschwerden, sehr frequentem Puls und rascher Respiration starb der Kranke Abends 11 Uhr an acutem Lungenödem.

Section (am 23. früh 9 Uhr). Körper sehr abgemagert; Haut schmuziggelb, sich abschilfernd. In der linken Leistengegend eine flache, papillöse Geschwulst, welche so trocken war, dass sie bei den Manipulationen zum Herausschneiden in zahlreiche Fragmente zerbröckelte und darunter ganz normale Haut zum Vorschein kam.*) — Die Schädelhöhle durfte nicht eröffnet werden. An ihren Knochen, sowie an denen des übrigen Körpers nichts Abnormes fühlbar. In der Gegend des rechten Unterkieferastes war eine fast ganseigrosse, ovale, feste Geschwulst sichtbar. Die sie bedeckenden Haut- und Bindegewebslagen waren stark verdickt, mässig blutreich, sehr ödematös. Nach ihrer Ablösung kam die plattovale, zolldicke Submaxillardrüse zum Vorschein; sie war an der Oberfläche und auf dem Durchschnitt sehr blutreich; auf letzterem sah man zahlreiche rundliche, bis 3‴ im Durchmesser haltende, schmuziggelbe Stellen (kleinste Drüsenläppchen), umgeben von dicken, dunkelrothen Bindegewebszügen.

Am obern Ende der vordern Fläche des Brustbeinkörpers lagen unter der Haut zwei haselnussgrosse, platte, graurothe, weiche Lymphdrüsen, auf deren Durchschnitt ein mässig reichlicher, graurother, rahmiger Saft zum Vorschein kam. An der hintern Fläche des Sternums, von der Mitte des Manubrium bis zur Mitte des Körpers reichend, sass ein anderthalb Zoll breites Packet von bohnen- bis haselnussgrossen, ebenso entarteten Lymphdrüsen. — Das Herz etwas grösser, schlaff, etwas dunkelgeronnenes Blut enthaltend; seine Musculatur gelbroth, sehr mürb. Mitralklappe am Rande etwas verdickt; Aorta atheromatös. Beide Lungen nicht angeheftet, mit Ausnahme einer langen, festen Adhäsion der rechten Lungenspitze. Costal- und Zwerchfellpleura normal. In der Pleura aller Lungenlappen, auch in den Incisuren, zahllose linsen- bis bohnengrosse, platte, in der Mitte ½ bis 2 Mm. dicke, am Rande dünnere, grauweisse, mässig feste Knötchen, über denen die Pleura meist leicht und vollständig abziehbar war und die auf dem Durchschnitt einen spärlichen rahmigen Saft gaben. Sechs ähnliche, aber runde Knötchen sassen auch mitten in der Lungensubstanz. Letztere war übrigens blass, stark ödematös, in den hintern Partieen etwas blutreicher. Drüsen des hintern Mediastinum etwas grösser, mässig pigmentirt. — Unter dem Peritonäum, gegenüber dem vordern Leberrand, sassen nebeneinander zwei haselnussgrosse, den sternalen gleiche, nur von zahlreichen ältern und frischen Hämorrhagieen durchsetzte und etwas weichere Lymphdrüsen. Die Leber ragte nur wenig über den Rippenrand hervor. In

*) Im September 1855 sah ich diese Papillargeschwulst zuerst. Sie war vor c. 3 Monaten bemerkt worden und seitdem wenig gewachsen. Sie war 2″ im längsten, ½″ im breitesten Durchmesser, von rechteckiger Gestalt, schön rother Oberfläche und glich zahlreichen, dicht nebeneinanderstehenden, niedrigen, spitzen Condylomen; zwischen den Furchen lag eine geringe Menge schmieriger Substanz. Einige Monate später war sie kleiner, trockner und blässer geworden.

ihrem Parenchym, nirgends bis zur Oberfläche reichend, sassen c. 20 erbsen- bis wallnussgrosse, weiche, weissröthliche Markschwämme; die übrige Lebersubstanz blassbraun, sehr blutarm. Die Milz um's Doppelte grösser, fester, blutreicher. Oesophagus, Magen und Darmcanal normal. Die Retroperitonäaldrüsen etwas grösser und fester, stark pigmentirt. Das Pancreas etwas vergrössert, sehr fest. Die Nieren normal.

Die Krebse der verschiednen Organe enthielten in einem spärlichen Bindegewebsstroma zahlreiche kleine und mittelgrosse, rundliche und längliche (spindelförmige, cylindrische, geschwänzte) Zellen mit mattgranulirtem Inhalt und grossem Kern mit grossem Kernkörperchen, einzelne Zellen mit 2 Kernen, spärliche fettig entartete Zellen, und einzelne freie Kerne. In den subpleuralen Krebsen waren letztere in ungleich grösserer Menge vorhanden.

VI. Der secundäre Krebs der Gebärmutter.

Der secundäre Uteruskrebs kommt selten vor. Er ist nach Krebsen der meisten übrigen Organe in einzelnen Fällen gesehen worden, am häufigsten nach Krebs der Mamma, des Ovariums, seltner nach Krebsen andrer Organe (Oesophagus, Magen, Darm, Leber, Lungen etc.). Selten kommt derselbe als einzige secundäre Ablagerung vor, meist zugleich mit secundären Krebsen mehrerer oder zahlreicher andrer Organe. — Uebrigens unterscheidet sich der secundäre Uteruskrebs nicht von den secundären Krebsen andrer Organe: er sitzt in Gestalt eines oder mehrerer, selbst zahlreicher, meist kleiner, scharf umschriebner Knoten in jedem Theil des Uterus, am häufigsten im Körper desselben, sowie in jeder Gewebsschicht, vorzugsweise in der Serosa oder doch in den oberflächlichen Muskelschichten. — Weitere practische Bedeutung hat derselbe nicht.

97. ? (Lond. med. Gaz. May 46. Pr. Vjschr. 1846. IV, pag. 53.)

64jähriges Weib. Fistulöse Communication des krebsig entarteten Magens und Colons, nebst Ablagerungen in der Lunge von Nussgrösse, ferner in der Leber und im Uterus.

98. Bennett (l. c. Obs. XXVI).

40jähriges Weib. Perforirendes krebsiges Geschwür von runder Gestalt, von der Grösse eines Fünfschillingstücks, an der hintern Magenwand, entspre-

chend dem Pancreas; Verwachsung mit letzterem, ausser an einer Stelle, wo freie Communication mit der Bauchhöhle bestand. Engorgement und Oedem der rechten Lunge. Kleine Pleurakrebse beiderseits. Wallnussgrosse Krebsknoten der rechten Zwerchfellhälfte nach der Pleura zu. In der Bauchhöhle circa 9 Kannen serös-eitrige Flüssigkeit. Verwachsungen der Eingeweide durch Bänder und Verklebung durch frische Lymphe. Rechte Zwerchfellhälfte $\frac{3}{4}''$ dick durch Krebsmasse, welche zwischen seröser und Muskelhaut lag und eng mit Leber und Magen zusammenhängend. Einzelne kleine Krebsknoten in der blassen Leber. Starke Vergrösserung der epigastrischen, geringere der Mesenterial- und Lumbardrüsen durch Krebs, der Drüsen des Mesocolons und der Appendices epiploïcae. Kleinere und grössere plattenförmige Krebsmassen im Peritonäum. Uterus stark vergrössert und über den Beckenrand vorragend. Sein Fundus war der Sitz einer Krebsexsudation, zeigte auf dem Durchschnitt eine harte, fibröse Structur (Skirrhus), 1″ Dicke, gab aber auf Druck keinen Saft; Cervix und Vaginalportion gesund.

(Die mikroskopische Untersuchung, sowie 2 Abbildungen des Verfassers lassen keinen Zweifel an dem Vorhandensein des Uteruskrebses.)

99. Dittrich (Pr. Vjschr. 1846. I, pag. 53).

80jähriges Weib mit über den ganzen Körper zerstreuten medullarkrebsigen Ablagerungen. — Allgemeine Decken mit linsen- bis wallnussgrossen Krebsknoten wie besäet. Brustfell, Herzbeutel und Bauchfell, besonders das Netz, mit Hunderten bis Tausenden hirsekorn- bis apfelgrosser, hier und da traubenförmig geordneter, theils einzeln stehender, theils gruppirter Knoten besetzt, wovon mehrere pigmentirt waren. Im untern Theile des Uteruskörpers eine haselnussgrosse Melanose. In reichlicher Menge derlei Knoten in Leber, Nieren und Pancreas. Medullarsarcom der Chorioidea des rechten Auges.

100. Dittrich (Ibid. 1848. I, pag. 22).

48jähriges Weib, mit allgemeiner Melanose, die sich vorzüglich in der Haut, den Muskeln, den Drüsen, Lungen, Leber, Milz, Nieren, Gallenblase, Pancreas, im Uterus und in den Ovarien, im Gehirn und in der Dura mater, in der Schilddrüse und den Mandeln, im Herzen und in der Submucosa des Magens und Darmcanals in Form von hirsekorn- bis hühnereigrossen Knollen localisirt hatte.

101. Musset und Lebert (Bull. de la soc. anat. de Par. XXV, pag. 376).

49jähriges Weib. In der rechten Pleurahöhle eine enorme Menge blutiger Flüssigkeit; Compression dieser Lunge. Sehr zahlreiche Geschwülste auf der Lungen- und Rippenpleura, vorzugsweise der rechten, in geringerem Grade der linken Lunge, sowie im Lungenparenchym selbst. Die Geschwülste der Pleura sind theils rund oder oval, breit aufsitzend, theils gestielt, birnförmig oder unregelmässig gestaltet, theils traubenförmig nebeneinanderliegend, theils blumenkohlförmig. Ihre Consistenz ist weich; sie enthalten einen sehr reichlichen weisslichen, trüben, leicht viscösen Krebssaft. Ihre Farbe ist blassgelb, weiss-

lich, glänzend. Sie sind grösstentheils mässig vascularisirt. Unter der Pleura zahlreiche linsen- bis haselnussgrosse Geschwülste. In der Substanz beider Lungen zahlreiche, Tuberkelgranulationen ähnliche Krebsgeschwülste. Die übrige Substanz der Lungen, ihre Gefässe und Luftwege, das Herz sammt den grossen Gefässen, die Mediastinen, die Eingeweide, Leber, Milz, Nieren und Blase ohne besondere Abnormität. — Der Uterus ist über 15 Ctm. hoch, $11\frac{1}{2}$ Ctm. dick und hat 31 Ctm. im Umfang. An seiner Oberfläche finden sich zahlreiche, erbsen- bis mandelgrosse Krebsknötchen; sie sitzen unter dem Peritonäum und dringen von da bis zur Dicke von ungefähr 1 Ctm. in die Muskelsubstanz des Organs, sind nirgends scharf begrenzt, nicht auszuschälen; ihre Consistenz ist weich und breiig. Diese Knötchen kommen nur im Körper des Uterus vor. — Nachdem der Uterus senkrecht aufgeschnitten war, sah man eine über apfelgrosse, 10 Ctm. in allen Richtungen im Durchmesser haltende Geschwulst bis nahe zur Uterinhöhle sich erstrecken; sie war weissgelblich, röthlich, ziemlich fest an der Peripherie, während sie im Centrum runde Kerne einer weichen, gelbröthlichen, stellenweise viscösen Substanz einschloss, welche alle Charactere des Faserstoffs hämorrhagischer Ergüsse hat. Sie ist peripherisch begrenzt, aber nicht ausschälbar. Die Schleimhaut des Uterus ist überall geröthet und glänzend; ihre Oberfläche ist normal; aber in ihren tiefen Schichten enthält sie kleine Krebsknötchen, welche die oberflächlichen emporheben. Die Vaginalportion der Gebärmutter ist ganz normal, nicht einmal vergrössert. — Die mikroskopische Untersuchung Lebert's wies in den Pleuraknoten ausser gewöhnlichen Krebszellen auch contractile Faserzellen nach [?].

Die mikroskopischen Verhältnisse des Gebärmutterkrebses.

Der Krebs des Uterus ist fast stets ein sogenannter infiltrirter Krebs; d. h. in dem Gewebe des Organs liegen die mit Krebssaft erfüllten Alveolen, ohne dass nothwendig eine Neubildung von sog. Krebsstroma vorhanden ist. Letztere ist allerdings nicht selten vorhanden, behält aber dann stets den Character einer reinen Hypertrophie des intermusculären Bindegewebes, wobei die normalen Structurverhältnisse keine wesentliche Veränderung erleiden. Sie ist mitten im Krebs meist nicht, wohl aber gewöhnlich an dessen Grenzen an's gesunde Parenchym nachweisbar. Ueber die Bindegewebsneubildung an der Oberfläche krebsig infiltrirter Stellen (Zotten) siehe unten.

Die Krebsalveolen liegen fast stets deutlich nachweisbar in dem intermusculären Bindegewebe, niemals innerhalb der organischen Muskelbündel. Wo letzteres der Fall zu sein scheint, rührt es wahrscheinlich immer von einer allmäligen Atrophie des Bindegewebes bei bedeutender Grösse der Krebsalveolen her. Sie setzen sich von da aus gewöhnlich nach allen Richtungen hin fort, am häufigsten und reichlichsten in der Muskelsubstanz selbst, in geringerer Zahl und Grösse gewöhnlich nach der innern und äussern Fläche des Organs zu, welche bisweilen bei beträchtlicher Krebsinfiltration jener noch normal oder wenig afficirt gefunden werden. Der Uebergang des Krebses auf die übrigen Uterusschichten, sowie auf andere mit ihm durch Bindegewebe zusammenhängende Organe hat keinen Einfluss auf Grösse, Lage, Menge etc. der Alveolen, da er auch in diesen Theilen sich ausschliesslich auf die Bindegewebssubstanzen beschränkt.

Das Bindegewebe in der nächsten Umgebung grosser Alveolen ist meist weniger deutlich fasrig, seine Körperchen sind klein, undeutlich zellig, oft mehr kernähnlich. Weiter nach aussen ist die Faserung deutlich, die Körperchen sind gross, spindelförmig oder sternförmig, deutlich zellig, mit einfachem langen oder mit mehrfachem Kern. Die undeutliche Faserung und die geringe Entwicklung der Körperchen an ersterer Stelle ist Folge des Druckes, welchen die Alveolen auf die nächste Umgebung ausüben, während die fernere Umgebung theils wegen geringerer oder ganz fehlender Compression, theils wegen der gesteigerten Exsudationsverhältnisse normal oder gewöhnlich hypertrophisch ist. Deutlicher als am Uterus sind diese Verhältnisse an den weicheren Muskelgeweben, z. B. der Harnblase. — In ganz gleicher Weise verhalten sich die Muskelfasern in der Umgebung von Alveolen.

Die Alveolen, innerhalb welcher die Krebszellen enthalten sind, variiren in demselben Organ nur wenig in Bezug auf Menge, Grösse, Form etc., sind aber auch in Krebsdurchschnitten von verschiednen Individuen entnommnen Präparaten einander oft bis zum Verwechseln ähnlich. Es lassen sich, mit gleichzeitiger Bezugnahme ihres Inhalts, ungefähr die folgenden Typen unterscheiden:

1) Es finden sich innerhalb des normalen oder nur wenig veränderten (bisweilen in seinem Bindegewebsantheil hypertrophischen, in seinem Muskelfaserantheil fettig entarteten) Gewebes des Uterus, und zwar sowohl in dessen Muscularis, als in dessen Schleimhaut oder endlich in dem dasselbe mit andern Organen verbindenden oder in dem subserösen und serösen Gewebe, Alveolen von meist drüsen- oder schlauchförmiger, oder vielfach zackiger, seltner länglichrunder oder runder Gestalt.

Die Gestalt der Alveolen ist theils von dem Mutterorgan derselben (Bindegewebskörperchen), grossentheils von der Anordnung der umliegenden Muskelzüge, zum Theil auch von der Anordnung und Menge der nebeneinanderliegenden Alveolen abhängig. Die Gestalt sowie die Grösse sind oft schwer zur Anschauung zu

bringen, weil man nicht immer bestimmen kann, ob die sichtbaren Grenzen der Alveolen diese wirklich sind, oder ob sie nur zufällige Durchschnitte solcher darstellen, oder ob sie endlich durch schnelles Umbiegen dem Auge verborgen bleiben. — Die Grösse der Alveolen variirt sehr: sie ist im Allgemeinen in der Schleimhaut, namentlich an deren Oberfläche, sowie an der Geschwürsfläche am bedeutendsten; nach dem normalen Gewebe zu am geringsten.

Die Alveolen sind allseitig geschlossen und durch eine scheinbare Membrana propria (den verdichteten Bindegewebssaum) begrenzt. Sie enthalten allein oder vorzugsweise Zellen, nur selten oder nie eine Intercellularsubstanz (sog. Krebsserum). Die in der Peripherie der Alveolen liegenden Zellen haben constant eine mehr oder weniger cylindrische Gestalt und eine regelmässige, cylinderepithelähnliche Anordnung, scheinen übrigens mit den Bindegewebskörperchen des zunächst liegenden Stroma's ohne nähern Zusammenhang zu sein; sie sitzen dem Alveolarrand meist fest auf, lassen aber an letzterem nach ihrer Ablösung keinen nachweisbaren Eindruck zurück. Die weiter nach innen liegenden Zellen haben bisweilen noch eine gleich regelmässige Anordnung, welche aber meist schwerer oder gar nicht mehr nachweisbar ist. Die im Centrum der Alveolen liegenden Zellen sind von indifferenter (polygonaler oder rundlicher oder runder) Gestalt und liegen ordnungslos nebeneinander. Bisweilen enthält das Centrum nur Kerne. — Bisweilen kommen neben Alveolen von der genannten Beschaffenheit solche vor, welche in einer granulirten Grundsubstanz unregelmässig vertheilte Kerne enthalten (Fall II).

Die Vermehrung der Zellen bei diesem Typus des Carcinoms geht wahrscheinlich vorzugsweise oder allein von der Zellenschicht zunächst dem Alveolarrand aus: dies beweisen theils einzelne Fälle, wo sich an jener Stelle Zellen mit doppeltem oder mehrfachem Kern, sowie sich theilende Zellen fanden, theils der Mangel derartiger Zellenformen in den centralen Theilen des Alveolus. Auch spricht hierfür der leichtere Zutritt von Ernährungsmaterial,

sowohl durch die Blutgefässe unmittelbar, als durch die Bindegewebskörperchen; sowie die Beobachtung, dass die Fettmetamorphose und Atrophie constant in den centralen, also den der Ernährungsflüssigkeit am fernsten liegenden Partieen des Krebssaftes, beginnt und erst später nach aussen schreitet.

Die Alveolen dieses Typus sind eines sehr ausgedehnten Wachsthums fähig. Dasselbe geschieht, wie auch bei andern Zellenkrebsen, vorzugsweise nach dem Zug der Bindegewebsfasern, besteht aber gewöhnlich nicht nur in einer gleichmässigen longitudinalen Vergrösserung des Alveolus, sondern ausserdem auch im Treiben verschieden gestalteter und verschieden grosser, bisweilen sich selbst wieder theilender Ausbuchtungen.

Die grössern Alveolen sind bisweilen nur scheinbar einfach. Nach sorgfältigem Abpinseln feiner Durchschnitte unter Wasser kamen in ihnen mehrere kleine Alveolen, gleichsam Unterabtheilungen vor. Auch die peripherischen Zellen letzterer zeigten dieselbe regelmässige Anordnung. Das intraalveolare Fächerwerk bestand aus deutlich fasrigem oder homogenem Bindegewebe, mit einzelnen Knotenpuncten, welche vielleicht der Lage früher vorhandner Bindegewebskörperchen entsprachen. Das Fächerwerk selbst ist wahrscheinlich nicht neugebildet, sondern ein Ueberbleibsel des normalen, atrophisch gewordnen Gewebes. Das Ganze verdankt wohl blos der Entstehung sehr zahlreicher Alveolen auf einem kleinen Raume seine Entstehung (Taf. I, Fig. 4).

Die Alveolen stehen ausser allem Zusammenhang mit den normalen Schleimhautdrüsen des Mutterorgans. Sie entstehen gleich denen andrer Krebse durch endogene Wucherungen in Bindegewebskörperchen. Derartige Körperchen waren aber an den Grenzen des Krebses an's normale Gewebe gewöhnlich in auffallend geringer Menge nachweisbar.

Dieser Typus des Markschwamms fand sich am häufigsten unter allen von mir untersuchten Fällen von Uteruskrebs: vergleiche meine Fälle I, II, III, VI, X, XXI, XXIV, XXV, XXVIII, XXIX etc.

Derselbe ist dem Uteruskrebs durchaus nicht eigenthümlich. Ich sah denselben auch am Magenkrebs, bei Leberkrebs (ausser

den im Arch. f. phys. Heilk. Jahrg. 1858, Heft 3 beschriebenen Fällen, noch je einmal), sowie bei Mammakrebs. — In wieweit derselbe mit dem Virchow'schen Cancroid übereinstimmt, siehe pag. 30.

Vergleiche die Abbildungen Taf. I, Fig. 1, 2, 3, 4, 6 und 7.

Ueber das Geschichtliche dieser Krebsform vergleiche meinen Aufsatz im Archiv für physiologische Heilkunde 1858, 3. Heft, sowie die Beobachtungen von B. Reinhardt (Path.-anat. Unters. 1852. pag. 98) über sog. Hypertrophie der Magen- und Darmdrüsen, — von Billroth (Virch. Arch. VIII, pag. 268, sowie in dem Werke: Ueber den Bau der Schleimpolypen, pag. 13), — von Förster (l. c. I, pag. 251 etc. und Canstatt's Jahresber. für 1855. II, pag. 34). — Ferner die Beobachtungen von einfachen oder sog. destruirenden Drüsengeschwülsten der Haut von Lebert und Rouget, von Führer, Verneuil, Remak, Förster, Pohl, — sowie endlich Robin's (Gaz. de Paris, 1855. Nr. 40 und 41. Gaz. hébdom. 1856. Nr. 3, 4, 6 und 8) Tissu hétéradénique und Tumeurs hétéradéniques, und Verneuil. Vergleiche auch die ähnlichen Fälle von Bidder (Müller's Arch. 1852. pag. 178) und von Förster (l. c. I, pag. 246).

2) Der Cancer aréolaire pultacé Cruveilhier's ist nach meinen wenigen Erfahrungen hierüber keine eigenthümliche Krebsform. Neben den mit blossem Auge sichtbaren Alveolen kommen immer auch zahlreiche kleine und kleinste vor, welche erst das Mikroskop sichtbar macht. Neben dem dicken, à manière de vermisseaux ausdrückbaren Saft sah ich, wenigstens an frischen Präparaten, auch die gewöhnlichen Verhältnisse des härtern und weichern Markschwamms.

Ein Theil jener Fälle hat dieselbe Structur, wie der eben geschilderte Typus des Markschwamms; zahlreiche grosse und scheinbar einfache Alveolen bestanden aus dem oben geschilderten Fächerwerk kleinerer Alveolen. Andre Fälle schienen gewöhnliche Markschwämme zu sein, bei denen aber die Zellen zahlreicher, besonders der grossen Alveolen schon zu Grunde gegangen waren, so dass der Inhalt vieler grosser Alveolen nur aus Eiweiss- und Fettmolecülen, atrophischen Kernen, Zellenresten, hin und wieder auch aus Cholestearinkrystallen besteht.

Die Entstehung dieser Krebsform aus Bindegewebskörperchen sah ich in zwei Fällen.

Ebenso verhielten sich die gleichzeitigen Krebse der Lymphdrüsen.

3) Der gemeine Markschwamm kommt seltner im Uterus vor, als der mit regelmässiger Anordnung der peripherischen Zellen. Seine Alveolen sind verschieden gross, selten sehr gross. Die Form derselben ist nicht so regelmässig rund oder oval, wie dies von den Meisten angegeben wird, sondern kaum weniger unregelmässig, als in der ersten Krebsform.

Die Zellen desselben liegen bald dicht und nur von wenig sog. Krebsserum umgeben nebeneinander, bald liegen sie weiter von einander entfernt und das Serum ist reichlicher vorhanden. In zahlreichen Fällen aber ist das Krebsserum gewiss ganz oder zum grossen Theil Kunstproduct, d. h. erst nach dem Tode oder der Exstirpation und bei den Manipulationen, Flüssigkeitszusätzen etc. während der mikroskopischen Untersuchung, durch Zerplatzen der weichern Krebszellen entstanden. Dies geht hervor theils daraus, dass gewöhnlich diejenigen Krebsformen, deren Saft wenig oder keine Zellen, sondern vorzugsweise Kerne enthält, das reichlichste Krebsserum enthalten und dass derartiger Krebssaft gewiss sehr selten aus Kernen besteht, letztere vielmehr grösstentheils erst bei der Untersuchung frei wurden; theils daraus, dass derselbe Krebs in den mit Wasser untersuchten Präparaten fast nur Kerne enthält, während die mit verdünntem Alcohol oder ebensolcher Chromsäure etc. versetzten Präparate wenig oder keine Kerne, dagegen vorzugsweise Zellen, welche durch die Zusatzflüssigkeit oft etwas verschrumpft sind, enthalten.

Die Zellen des Markschwammsaftes, die sog. Krebszellen, liegen in manchen Fällen einfach und ohne Zusammenhang nebeneinander, in andern Fällen hingegen hängen zwei und mehrere, bis zehn und mehr, fest untereinander zusammen. Der Zusammenhang geschieht durch die spitzen oder breiten Ausläufer namentlich der berüchtigten geschwänzten Zellen, auch der cylindrischen oder sternförmigen oder spindelförmigen u. s. w. Zellen. Dieses Zusammenhängen mehrerer Zellen ist in einzelnen Fällen

und dann an fast allen Präparaten desselben Falles ohne Weiteres sichtbar (z. B. in meinem Fall XXIX. Taf. II, Fig. 5); es ist auch bisweilen aus der unregelmässig zackigen oder fadigzottigen, einer Rissfläche gleichenden Gestalt der Enden jener Ausläufer zu erschliessen, und scheint durch die gewöhnlichen Manipulationen zur mikroskopischen Untersuchung, durch die Zusatzflüssigkeiten u. s. w. schnell aufgehoben zu werden. Die Vielgestaltigkeit der Zellen mancher Krebse und namentlich die Existenz von Fortsätzen an den Zellen hat dann wahrscheinlich keinem Zufall in der Bildung jener Zellen seine Entstehung zu verdanken, sondern bezweckt auch für die spätern Perioden des Krebses einen engern Zusammenhang der Zellen untereinander als vielleicht auch mit dem Alveolarrand. Letzteres ist jedenfalls da höchst wahrscheinlich, wo die peripherischen Zellen der Alveolarinnenfläche regelmässig aufsitzen und fest anhaften.

An den gewöhnlichen Markschwämmen nimmt man gewöhnlich keine weitere Beziehung des Alveoleninhalts zum Stroma an, als eine solche, in welcher z. B. der Inhalt einer serösen Cyste zu der Cystenwand steht. Es mag dies vorläufig für die meisten Fälle seine Richtigkeit haben. In manchen Fällen hingegen besteht ganz bestimmt ein viel engeres Verhältniss zwischen dem Krebssaft und dem Stroma. Da ich hierfür am Uterus selbst weniger günstige Präparate fand (vergl. Fall XXVIII), theile ich einen für obiges Verhältniss besonders sprechenden Fall von Leberkrebs mit.

D. Exstirpation des carcinomatösen Bulbus. Krebs der Leber, einer Rippe, der Pleura und Lunge, der Nebenniere, der Mediastinal- und Retroperitonäaldrüsen.

(Die Exstirpation des carcinomatösen — melanotischen — linken Bulbus geschah Ende Januar dieses Jahres durch Herrn Hofrath Prof. Ruete. Einige Wochen vor dem Tode kam der 47jährige Kranke mit deutlich nachweisbarem Leberkrebs in's Jacobshospital.) Section am 1. April 1858.

Körper mittelgross, ziemlich stark abgemagert, nicht ödematös. Haut dünn, weissgelblich, trocken. Musculatur spärlich. Die Lider des linken Auges sind tief in die Orbita zurückgesunken; letztere ist im Grunde mit einer eitrigen Flüssigkeit bedeckt, unter welcher keine Spuren von Krebs mehr sichtbar sind. Schädelknochen und harte Hirnhaut normal. Weiche Hirnhäute stark getrübt. Gehirn bleich, sonst normal. — Larynx, Schilddrüse etc. normal.

Am hintern Ende der 2. rechten Rippe, 2″ entfernt von der Wirbelsäule, ein plattrunder, scharf begrenzter, fast wallnussgrosser Knoten, welcher sich in die Rippensubstanz fortsetzt, an der Oberfläche aus einzelnen flachen Höckern besteht, dessen Schnittfläche graugelblich, theils markigweich, röthlich, theils graugelb, fester, trocken ist; die Rippe scheint dem Knoten entsprechend grösstentheils verschwunden. Eine nähere Untersuchung derselben wurde nicht vorgenommen. — Der Geschwulst entsprechend ist die Lunge fest und kurz an den Thorax angeheftet; die Adhäsionen und die nächstliegende Pleura enthalten 2 kleinkirschengrosse, plattrunde, grauröthliche Knoten. Ein ähnlicher Knoten findet sich in dem Centrum des linken obern Lungenlappens. Das übrige Gewebe der Lungen bleich, lufthaltig, nur in den hintern Theilen der Unterlappen blutreich, dunkel, aber nirgends infiltrirt. — Geringe chronische Bronchitis. — Der rechte Unterlappen enthält in den Lungenarterienästen 3.—5. Ordnung das Lumen ganz ausfüllende, graurothe, mürbe, ziemlich trockne Blutgerinnsel, welche der Wand lose anliegen. — Im untern Theil des vordern Mediastinums 4 kirschengrosse, grauliche, weiche, saftige Lymphdrüsen. — Herzbeutel und Herz ohne besondre Abnormität, letzteres klein, fast blutleer. — Bauch in der rechten und mittlern Obergegend stark vorgewölbt und daselbst mehrere fast ganseigrosse runde Knoten sicht- und fühlbar. In seiner Höhle keine Flüssigkeit. Das obere Dritttheil derselben ganz von der Leber eingenommen, so dass der Magen nicht sichtbar war. Die über 9 Pfund schwere Leber hatte im Ganzen ihre Gestalt beibehalten, zeigte aber an allen ihren Flächen zahlreiche halbkuglige, bis 2″ vorragende, über ganseigrosse, nirgends genabelte, fest oder weich anzufühlende, zum Theil fluctuirende Knoten, von denen nur einer mit dem Zwerchfell fest verwachsen war. Ihre Oberfläche war leberähnlich gefärbt, oder roth, injicirt, oder blass, stellenweise injicirt. Auf der Schnittfläche fanden sich dieselben Knoten in grösserer Menge in allen Theilen der Leber. Alle Knoten waren regelmässig gestaltet, meist rund, selten oval, scharf und durch eine dünne, kapselartige Membran begrenzt. Ungefähr die Hälfte waren kirschen- bis fast faustgross, hirnähnlich weich oder wenig fester, von grauröthlicher Farbe, stellenweise von feinen Gefässen durchsetzt, hie und da teleangiectasieähnlich blutreich, saftig und gaben an das Messer eine äusserst reichliche hirnmarkähnliche Masse. In einzelnen grossen Knoten sah man, meist in der Mitte, eine oder mehrere, erbsen- bis kirschengrosse, runde, scharf begrenzte Höhlen, deren Inhalt gelblich, gelbröthlich oder braunröthlich, dünnleimig, deren Innenfläche feinzottig oder glatt war; einzelne Höhlen enthielten kleine, rundliche, älterem Fibrin ähnliche Massen. In manchen kleinern und grössern Knoten lagen einzelne oder mehrere, scharf begrenzte, peripherische oder centrale, rundliche oder zackige, über die übrige Schnittfläche vorstehende, graugelbe oder gelbe, bisweilen auch stellenweise oder durchaus schieferfarbne, matte, festere, aber bröckliche, tuberkelähnliche Massen. Ein Theil der Knoten bestand fast ganz aus derartigen Massen, zwischen denen nur spärliche Streifen weicher Substanz lagen. — Die die Knoten umgebende Lebersubstanz war meist comprimirt, meist blutarm, stellenweise stärker bluthaltig; die übrige Substanz verhielt sich theils ebenso, theils war sie sehr bleich, theils infarcirt,

nur hie und da fleckig grünlich. — Die Lebervene enthielt in ziemlich vielen Aesten von Gänse- bis Taubenfederkieldicke der Wand lose anhaftende, dunkelrothe, graurothe und graue, meist sehr mürbe und ziemlich trockne, das Lumen ganz ausfüllende Gerinnsel. — Die Gallenblase sehr gross, reichliche dunkle, dickflüssige Galle enthaltend. Die grössern Gallengänge etwas weiter; die kleinern ohne besondere Anomalie. — Einzelne Drüsen an der Leberpforte und Wirbelsäule etwas grösser, bleich, reichlichen milchigen Saft entleerend. — Die Milz sehr klein, bleich, etwas fester. — Der Magen war ganz in's linke Hypochondrium gedrängt und lag ziemlich senkrecht; übrigens war seine Gestalt normal. Schleimhaut desselben, wie des ganzen Darmcanals bleich. Mesenterialdrüsen und Pancreas normal. — Linke Nebenniere etwas grösser, mehrere runde, kleinkirschengrosse, grauröthliche, saftige Knoten enthaltend; rechte normal. — Beide Nieren klein, blass, etwas fester, sonst normal. Harnblase normal.

Mikroskopische Untersuchung.

Der alveoläre Bau der Leberkrebse kam an feinen, mehrfach mit Wasser abgespülten Durchschnitten deutlich zum Vorschein. Die Alveolen waren von $^1/_{20}$—$^1/_6$‴ und darüber im Durchmesser, meist von länglicher Gestalt. Die Zellen derselben zeigten überwiegend eine sehr langgestreckte Form und demgemäss eine bedeutende Länge; sie waren in verschiednen Modificationen spindelförmig, keilförmig oder cylindrisch, und hatten an einem oder an beiden Enden lange, schmale oder fadenförmige, einfache oder dichotomisch getheilte Fortsätze, mittelst deren oft mehrere fest untereinander zusammenhingen. Verhältnissmässig wenige Zellen waren oval oder rund. Die Zellenmembran war stets deutlich; der Zelleninhalt schwach granulirt, selten fettig; der Kern bald einfach, oval, mittelgross, bald doppelt und mehrfach, stets mit grossem Kernkörperchen. — Das Stroma bildete eine Art von Balkenwerk, so dass alle Alveolen vielfach und weit miteinander zusammenhingen. Es bestand aus schmalen, nur selten bis $^1/_{10}$‴ breiten, deutlich oder undeutlich fasrigen, ziemlich gestreckten Bindegewebsstreifen, welche central ein ziemlich dickes Capillargefäss enthielten, zum Theil auch nur aus einer Capillare ohne oder mit sehr geringem Faserbeleg.

Die Zellen lagen dem Stroma nicht einfach an, sondern hingen mittelst ihrer fadenförmigen Fortsätze sehr fest mit demselben zusammen. Sie hatten selten eine auf die Längsaxe der Stromastreifen senkrechte, sondern meist eine schiefe, bisweilen fast parallele Richtung. Hatten die dem Stroma zunächstliegenden Zellen auch am andern Ende, wie gewöhnlich, einen fadenförmigen Fortsatz, so ging letzterer wiederum in einen gleichen Fortsatz einer gleichfalls spindelförmigen oder keilförmigen u. s. w. Zelle continuirlich über. — An andern, noch stärker vom Saft gereinigten, aber nicht zerfaserten Präparaten sah man am Rande bald sparsame, bald äusserst zahlreiche, schmale, kürzere oder längere Fäden hervorragen, welche den obengenannten Zellenfortsätzen entsprachen; einzelne dieser Fäden liessen ihren frühern Zusammenhang noch deutlich erkennen, indem sie continuirlich in Zellen der obengenannten Gestalt

übergingen. Andremal waren diese Fäden überall oder stellenweise etwas breiter oder hatten selbst ein varicöses Aussehn; die Varices waren meist oval, mattglänzend und gingen beiderseits allmälig in die fadenförmigen Körper über. Aber da, wo sonst Varices lagen, fanden sich runde, selten biscuitförmige, kleine, mattglänzende, ganz homogene Körper, einfach oder zu zweien nahe beieinander; sie waren schärfer umschrieben und glichen kleinen Kernen in einer homogenen Bindegewebssubstanz. An der Seite oder an dem freien Ende der dicken fadenförmigen Ausläufer sassen bisweilen einzelne oder zahlreiche, sehr feine Fäden auf, deren freies Ende bald sehr spitz war, bald eine ovale oder rundliche, knopfförmige, homogene Anschwellung zeigte; nur selten gingen die feinen Fäden in die fadenförmigen Fortsätze der obengenannten Zellen continuirlich über. (Vergleiche Taf. II, Fig. 8.)

Am Rande einzelner dickerer Stromastreifen sassen hautartig dünne Streifen an, welche zahlreiche unregelmässig vertheilte, scharf contourirte, rundliche oder längliche, meist sehr kleine ($\frac{1}{300}$ — $\frac{1}{100}$‴ im Durchm.) Lücken zeigten und nach dem Alveolus zu ein regelmässiges, einer Membrana propria ähnliches Aussehen hatten oder hier in gleiche schmale, kurze Fortsätze ausliefen, denen bisweilen wiederum Zellen anhingen. Die Lücken waren meist leer; in andern sah man einen ovalen Kern oder eine, selten mehrere Zellen liegen.

Diese Verhältnisse fanden sich gleich deutlich am frischen, wie am Spirituspräparat. Zur Untersuchung nahm ich mit Nadel oder Scheere Etwas auf's Objectglas und liess einige Zeit Wasser darüber laufen, bis die abfliessende Flüssigkeit vollkommen klar war. Dann traten die obengenannten Verhältnisse, meist an jedem Präparate gleich deutlich, hervor. — Ueber die Deutung des Gesehenen bin ich noch nicht vollkommen klar. Es scheint sich in der That um ein „Auswachsen" von Bindegewebe zu handeln, welch letzteres Anfangs homogen ist und erst später fasrig wird. Dieses Bindegewebe scheint dann Kerne und weiterhin Zellen zu produciren. Die Zellen bleiben mit dem Bindegewebe bald durch lange schmale fadenförmige Fortsätze verbunden, bald innerhalb desselben, in einer Art von Alveolus liegen. Von ihnen aus geschieht eine Bildung weiterer Zellen. Aus dem Ganzen aber ist ersichtlich, wie die Verhältnisse der Krebszellen und des Krebsstroma's vielfältig wechseln können. In wie weit die Verhältnisse in derartigen Fällen mit der neuerdings beobachteten Beziehung der Epithelzellen mancher Schleimhäute etc. (Eckhardt, Ecker, Schultze, Luschka, Billroth etc.) Aehnlichkeit haben, kann ich vorläufig noch nicht entscheiden.

4) Vom sog. Skirrhus oder Faserkrebs habe ich nur einen Fall am Uterus untersuchen können. Das Bindegewebe der betreffenden Theile war in sehr bedeutendem Grade vermehrt, ausserdem auch fester, schwerer faserbar, ärmer an Kernen und Bindegewebskörperchen als normal. Das zwischen demselben liegende Muskelgewebe war für das blosse Auge ganz verschwun-

den; unter dem Mikroskop zeigte sich dasselbe nicht selten fettig entartet. Die Alveolen, welche kaum ungefähr den zwanzigsten Theil der Krebsmasse bildeten, waren theils klein, zum grössern Theil aber gross. Die in ihnen ohne nachweisbare Ordnung liegenden Zellen waren theils nicht weiter verändert, zum Haupttheil aber einfach atrophisch.

Ueber den Epithelialkrebs und Alveolarkrebs der Gebärmutter siehe pag. 30 und 31.

Die Entstehung des Krebses aus Bindegewebskörperchen habe ich in den meisten genau untersuchten Fällen des Uteruskrebses nachweisen können: es fanden sich meistens alle Uebergänge vom unentwickelten Bindegewebskörperchen bis zu der Mutterzelle mit vielen Kernen und zum kleinen Krebsalveolus neben- oder nahe beieinander vor. Ob die Fälle, wo mir dieser Nachweis nicht gelang, einer mangelhaften Untersuchung oder andern unbekannten Schwierigkeiten zuzuschreiben sind, wage ich nicht zu entscheiden. Jedoch halte ich die Bindegewebskörperchengenese noch immer nicht für die einzige. Die Entstehung von Alveolen aus Fettzellen nach Rückführung derselben in gewöhnliche Bindegewebskörperchen habe ich gleichfalls beobachtet.

Von den Metamorphosen des Krebses des Uterus, welche besonderes mikroskopisches Interesse haben, hebe ich die folgenden hervor.

Die Erweichung tritt an den oberflächlich liegenden Partieen häufig ein und unterscheidet sich nicht von dem gleichen Process bei Krebsen der Haut und der Schleimhäute. Ihr Wesen ist noch wenig bekannt; wahrscheinlich wird sie besonders durch eine reichliche Wucherung der Krebszellen und eine schnelle Zunahme des sog. Krebsserums bedingt. Das Erstere hat keine bekannte Ursache. Die Zunahme des Krebsserums ist wahrscheinlich in den meisten Fällen durch Stauung des Venenblutlaufs bedingt: dieselbe betrifft anfangs nur die Capillaren und kleinsten Venen (Druck auf dieselben durch die sehr grossen

Alveolen), später auch mittlere und grössere Venen (Thrombose derselben, welche freilich andrerseits zum Theil selbst Folge der gleichen Processe sein kann).

Bei der Erweichung des Krebses gehen die Zellen verschiedne Veränderungen ein. Unter diesen scheint mir das sog. Zerfliessen („diffluence") derselben die wichtigste und dennoch am wenigsten beachtete. Die Zellen werden bei dieser Metamorphose etwas grösser, kugliger, ihre scharfen Ecken und Ränder werden abgerundeter; die Zellmembran wird undeutlicher, scheinbar wenigstens dünner, verschwindet zuletzt ganz; der Zellinhalt wird durch Aufnahme von Serum heller, reichlicher, die Molecüle desselben liegen weiter voneinander entfernt; der Zellenkern sammt Kernkörperchen gehen bald dieselbe Metamorphose ein, wie die ganze Zelle, bald wird der erstere atrophisch, zu einem sog. Tuberkelkörperchen, bald zeigt er keine nachweisbare Abnormität. — Es lässt sich durchaus nicht immer entscheiden, in wieweit diese Zellenmetamorphose schon im Leben bestanden hat, oder erst nach dem Tode eintrat, oder endlich ob dieselbe nur Folge der zur mikroskopischen Untersuchung angewandten Flüssigkeit ist. Man kann das erstere nur dann für höchst wahrcheinlich halten, wenn man die Metamorphose an mikroskopischen Präparaten beobachtet, zu denen man keine weitere Flüssigkeit oder doch nur eine, dem Krebsserum möglichst ähnliche, gesetzt hat. — Vergleiche besonders meinen Fall XXXII.

In seltnen Fällen sah ich am Uteruskrebs die sog. Schleimmetamorphose der Zellen. Dieselbe ist einerseits von dem sog. Zerfliessen, andrerseits von der Virchow'schen Hohlraumbildung in jeder Beziehung verschieden.

In Betreff der mikroskopischen Details dieser Metamorphose verweise ich auf meinen Aufsatz im Arch. f. phys. Heilk. 1856. (XV, pag. 106).

Ausser im Uterus und an den früher von mir mitgetheilten Stellen habe ich die Schleimmetamorphose noch hie und da an Carcinomen der verschiedensten Organe, niemals aber wieder in so bedeutender Entwicklung und Ausdehnung gesehen, als in dem vor 3 Jahren beobachteten Falle (l. c.). In letzterem wie in allen übrigen habe ich mich überzeugt, dass diese Metamorphose keine künstliche war. — Virchow hat dieselbe Metamorphose früher an Enchondromen, seitdem wiederum an ähnlichen Gebilden beschrieben (Unters. über die

Entwicklung des Schädelgrundes etc. 1857. pag. 58). Seine Beschreibung, sowie seine Abbildungen (Taf. VI, Fig. 16 und Fig. 17 B) stimmen mit den meinigen vollständig überein.

Die Gangränescenz des Krebses unterscheidet sich in keiner Weise von der Gangrän normaler und andrer neugebildeter Gewebe.

Eine nähere Beschreibung der gangränescirenden Krebspartieen unterlasse ich aus den genannten Gründen. Von Demme's (Ueb. d. Veränderungen der Gewebe durch Brand. 1857) sog. Brandkörperchen sah ich zwar hie und da Beispiele, halte dieselben aber durchaus nicht für etwas dem Brand Eigenthümliches. Sie gehören wahrscheinlich in dieselbe Kategorie, in welche jetzt z. B. Mazonn's ähnliche Pigmentschollen der Typhusniere gebracht sind und wohin noch manche andre schwarze und bunte Pigmente vielleicht einst gebracht werden. Bei Stubenfeuerung und bei Cigarrenrauchern bieten nicht nur die äussere Haut, sondern auch der Nasen- und Rachenschleim, das Ohrenschmalz u. s. w. hierfür Beispiele dar.

Die Fettmetamorphose der Krebszellen kommt auch im Uteruskrebs sehr häufig vor, hat aber auf die Metamorphosen des Krebses im Ganzen und Groben nur geringen Einfluss. Verhältnissmässig selten ist das sog. Fettreticulum schon mit blossem Auge sichtbar, z. B. in meinem Falle XXIX. Bei der mikroskopischen Untersuchung findet man diese Metamorphose vorzugsweise in den ältern Partieen des Krebses und in grossen Alveolen. Die Fettentartung beginnt in den allermeisten Fällen im Centrum der Alveolen und schreitet von hier nach der Peripherie fort (Taf. I, Fig. 1), wie dies auch bei Berücksichtigung der Ernährungsverhältnisse des Krebssaftes schon a priori wahrscheinlich ist. Im Uebrigen hat diese Metamorphose am Uteruskrebs keine Unterschiede vor der an andern Stellen.

Die einfache Atrophie oder sog. Tuberkulisirung der Krebszellen kommt am Uterus bald allein, bald neben der Fettmetamorphose oder der Diffluenz und Schleimmetamorphose vor. Sie hat im erstern Fall bald einen gleichen Ausgang wie die Fettmetamorphose, bald betrifft sie den ganzen Alveoleninhalt, wie besonders an oberflächlich liegenden Partieen des Krebses. Ihre mikroskopischen Charactere haben am Uterus nichts Besonderes.

Eine Verkalkung des Krebssaftes sah ich am Uterus nie.

Wegen der Seltenheit dieser Metamorphose füge ich einen Fall von Ovarienkrebs bei, welcher dieselbe in sehr bedeutender Ausdehnung darbot.

E. Krebs des Ovariums und des Peritonäums. Grosser Varix der Epigastrica inferior.

38jähr. Weib, secirt den 14. November 1856. (Trier'sches Institut.)

Körper klein, mässig abgemagert. Haut schmutzigbräunlich, schuppig. Linke Unterextremität in der untern Hälfte mässig, am Oberschenkel stark ödematös. An der obern innern Fläche des letztern mehrere wallnussgrosse und zahlreiche kleine, mit röthlicher dünner Flüssigkeit erfüllte Blasen. Mittlere Bauchgegend stark vorragend.

Gehirn und Hirnhäute ohne besondre Abnormität. — Beide Lungen an zahlreichen Stellen, besonders an der Basis, eng mit der Umgebung verwachsen. Obere Lappen normal gross, untere kleiner, etwas dichter, überall wenig bluthaltig. — Im Herzbeutel einige Unzen blassröthliches trübes Serum; Pericardium gleichmässig schwach getrübt; unter dem Visceralblatt an der Hinterfläche zahlreiche kleine Ecchymosen. Herz klein, schlaff. Herzfleisch grauröthlich, mürbe. In allen Höhlen, besonders rechterseits, derbe Faserstoffgerinnsel. Klappen normal. Innenfläche der Aorta stark verdickt, stellenweise atheromatös. — Das Fettpolster der Bauchhaut war stellenweise 1—1 $^1/_2$″ dick. Bauchmusculatur dünn, sehr blass, stellenweise weissgelblich, leicht zerreisslich. Unmittelbar unter dem Nabel und etwas nach rechts lag unter dem Panniculus adiposus eine fast wallnussgrosse, runde, mit blutiger Flüssigkeit erfüllte Höhle, deren Wände glatt, glänzend, venenähnlich waren, die nach oben und unten continuirlich in die rechte Vena epigastrica inferior überging. Nach Eröffnung der Bauchhöhle war der Darmcanal nicht sichtbar; statt dessen ein grosser, mit der Bauchwand kurz und sehr fest zusammenhängender, derber Sack.

Leber klein, dicht mit dem Zwerchfell verwachsen, so dass ihre Kapsel beim Herausnehmen an letzterem sitzen blieb. Der Peritonäaltheil dieses stark, stellenweise $^1/_2$″ dick, fest, knorpelähnlich; Schnittfläche glatt, undeutlich fibrös; Musculatur sehr weich, undeutlich fasrig, gelbgrau. Lebersubstanz fast blutleer, graubraun, schmierig; auf der Messerklinge geringer Fettbeschlag; Acini klein, undeutlich getrennt. Gallenblase klein, braungelbe dünne Galle enthaltend. — Milz etwas grösser, gleichfalls dicht mit der Umgebung verwachsen. Kapsel stark verdickt, fibrös. Das Parenchym in eine dickbreiige, chocoladenfarbne Flüssigkeit verwandelt; Stroma sehr spärlich.

Magen klein. Schleimhaut normal. Nur an der hintern Fläche nahe der Mitte der kleinen Kurvatur eine halbneugroschengrosse Stelle, an welcher scharf umschrieben die Schleimhaut fehlte, die Muskelhaut sichtbar war; dem entsprechend unter der Serosa ein haselnussgrosser plattrunder Knoten mit grauweisser, stellenweise stark pigmentirter, markiger Schnittfläche. Ein grösserer, sonst gleicher Knoten sass unter der Serosa der vordern Magenwand; Schleimhaut demselben entsprechend normal.

Der ganze Darmcanal in einen knorpelähnlichfesten, grauweissen, 1‴ bis 1″ dicken Sack eingeschlossen, in dessen Wand einzelne, denen am Magen gleiche, nur weichere Knoten sassen, dessen Höhle eine reichliche, gelbliche, dünnflüssige, klare Masse enthielt. Der Dünndarm lag überall frei im Sacke; der Dickdarm hing durch zahlreiche, bis 1″ lange, feste, vascularisirte Adhäsionen mit seiner Innenfläche zusammen. Auf der Serosa des ganzen Darmcanals, besonders des Dickdarms, sowie auf dem Mesenterium zahlreiche, theils kaum hirsekorngrosse, breit aufsitzende, grösstentheils erbsen- bis bohnengrosse, breit oder schmal gestielte, grauweisse, grauröthliche, oft stellenweise oder durchaus pigmentirte Knoten. Ihre Schnittfläche war ähnlich gefärbt, selten pigmentirt, und so dickbreiig, dass sie bei geringem Druck nur einen leeren, von etwas verdickter Serosa und feinem Balkenwerk gebildeten Sack zurückliess. Lumen und Schleimhaut des Darmcanals normal, letztere blass.

Nach der Höhle des kleinen Beckens hing der genannte Sack breit mit einer zweifaustgrossen, ziemlich regelmässig runden Geschwulst zusammen, welche wiederum mit der vordern und linken Wand des Uterus untrennbar verwachsen war. Ovarium, Tuba und breites Mutterband dieser Seite waren gar nicht aufzufinden. Die entsprechenden Organe der andern Seite waren allseitig mit Uterus und Beckenwand verwachsen und kamen nur in übrigens nichts Abnormes darbietenden Rudimenten zur Untersuchung. Die genannte Geschwulst war auf dem Durchschnitt grauweiss, von einzelnen feinen Gefässen und zahlreichen rundlichen, hirsekorngrossen, hochgelben Stellen durchsetzt. Sie ergoss einen sehr reichlichen, grauen und grauröthlichen, dickrahmigen Saft, nach dessen Entleerung ein unregelmässiges, fibröses Netzwerk mit kleinen bis halblinsengrossen Löchern zurückblieb. — Der Uterus war etwas grösser, am innern Muttermund nach hinten umgeknickt; seine Substanz blass, leichter zerreisslich. Vaginalportion verlängert, mit zwei überhäuteten seitlichen Einrissen. Vagina weit. Hinter der hintern Muttermundslippe fand sich in der Scheidenwand eine kleinfingerdicke, unregelmässige Oeffnung (nach der Punction per vaginam zurückgeblieben), welche in eine mehrere Zoll lange, 1″ breite, unregelmässige Höhle zwischen Mastdarm und Uterus führte. Sie enthielt eine missfärbig blutige, dünnbreiige Masse; ihre Wand graubraun, meist glatt und glänzend, aber mit ziemlich vielen hirsekorn- bis halbbohnengrossen, flachen, denen am Darmcanal gleichen Knoten besetzt.

Nieren sehr blutarm, übrigens gleich der Harnblase normal.

In der linken Vena cruralis ein das Lumen ganz erfüllendes, blutiggefärbtes, central breiiges, peripherisch ziemlich festes, der Wand anhaftendes Gerinnsel; letztere röthlich, rauh, glanzlos; Häute leichter zerreisslich.

Mikroskopische Untersuchung.

Der Saft der Ovariumgeschwulst enthielt zahlreiche cylindrische, spindelförmige, geschwänzte, rundliche Zellen mit mattgranulirtem Inhalt und mittelgrossem Kern, sowie zahlreiche runde oder ovale, mittelgrosse, freie Kerne, und eine reichliche Menge mattgranulirter Zwischensubstanz. Ferner fanden sich im Saft ziemlich zahlreiche Körper von rundlicher Gestalt, c. $^1/_{40}$‴ Durchmesser,

erfüllt mit zahlreichen, den genannten gleichen Kernen, welche nach Zersprengung der Zellmembran einzeln deutlich zum Vorschein kamen. In viel reichlicherer Menge kamen, besonders an der Peripherie des Tumors, Kalkkörper vor. Diese waren rund, oval, grob- oder feindrusig, biscuitförmig etc.; ihre Grösse schwankte zwischen $^1/_{100}$ und $^1/_{30}'''$; sie waren bald ganz homogen, bald zeigten sie regelmässige und zahlreiche concentrische Schichten, bald enthielten sie in ihrem Centrum bis c. 10 kernähnliche Körper, welche nicht verkalkt zu sein schienen. Zusatz von Säuren, selbst von conc. Essigsäure, hellte die Kalkkörper unter Entwicklung reichlicher Luftblasen auf, brachte die concentrischen Schichten deutlicher zum Vorschein und liess in manchen deutliche normale oder verschrumpfte Kerne erkennen.

Das Stroma der Geschwulst war im Centrum äusserst sparsam und gefässreich, in der Peripherie reichlicher, sehr arm an Gefässen und an letzterer Stelle zeigten getrocknete Stücke schon mit blossem Auge in einem fibrösen röthlichen Gewebe zahlreiche kleine bis linsengrosse, gelbliche, steinharte Stellen. Es bestand aus einem feinfasrigen Bindegewebe mit zahlreichen länglichen, schmalen Kernen und unentwickelten Bindegewebskörperchen. Alveolen kamen in reichlicher Menge vor, doch überwog in den peripherischen Theilen das Stroma dieselben. Sie waren an letzteren Stellen mittelgross, meist oval. Ihren Inhalt bildeten hier selten die obengenannten Zellen und Kerne, häufiger diese Bestandtheile nebst mehr oder weniger Kalkkörpern, am häufigsten waren letztere der alleinige Inhalt. Daneben aber lagen im Stroma an zahlreichen Stellen einzelne der genannten Kalkkörper.

Die Peritonäalkrebse enthielten ein sehr spärliches, nur aus spindelförmigen Zellen und Gefässen bestehendes Stroma mit grossen Alveolen. Ihren Inhalt bildeten dieselben Zellen und Kerne, wie im Ovarium, stellenweise reichliche Fettkörnchenzellen und fettiger Detritus, spärliche Kalkkörper.

Das Vorkommen so zahlreicher Kalkkörper im Krebssaft ist jedenfalls selten. Die Natur der Kalkkörper selbst bot nichts Besonderes dar, stimmte vielmehr in jeder Beziehung mit den gleichen Körpern in den Choroidealplexus und in der Zirbeldrüse überein. Dass sie zum Theil wenigstens innerhalb der Alveolen entstanden, ist darum wahrscheinlich, weil sie nicht selten in solchen mit nicht verkalkten Zellen zugleich vorkamen. Und in diesem Falle ist ihre Entstehung aus Krebszellen am wahrscheinlichsten, wenn auch die Uebergangsstufen nicht deutlich waren. Nicht so leicht erklärbar aber ist die Genese der zahlreichen, einzeln im Stroma liegenden Kalkkörper. Wahrscheinlich waren auch sie aus Krebszellen innerhalb kleiner Alveolen entstanden und die nicht verkalkten Zellen atrophisch geworden und resorbirt. Ihre Entstehung aus Bindegewebskörperchen war nicht annehmbar, weil sich nirgends derartige Uebergänge auffinden liessen.

Blutergüsse in den krebsigen Partieen kommen am Uterus, wie an andern, weniger weichen Krebsformen, selten oder nur in geringer Ausbreitung vor und haben meist keinen bemerkenswer-

then Einfluss auf die Veränderungen des Krebses im Ganzen. Ein grosser Theil des ergossnen Blutes fliesst alsbald nach aussen ab. Grössere parenchymatöse Blutungen sind von Einfluss auf die Ernährungsverhältnisse des Carcinoms und wahrscheinlich eine häufig mitwirkende Ursache der Gangränescenz. Die mikroskopischen Charactere der Hämorrhagieen sind von Förster (I, pag. 267) am besten beschrieben.

Eiterbildung kommt an der Oberfläche der Krebsgeschwüre häufig vor. Der Ursprung des Eiters ist auch hier, wie an andern Stellen unbekannt. In manchen Fällen kamen gleichzeitig Granulationen ähnliche Wucherungen vor, welche dann wahrscheinlich eine gleiche Beziehung zur Eiterbildung haben, wie an der Oberfläche von Haut- und andern Wunden. In den oben mitgetheilten Fällen sind diese Verhältnisse genügend beschrieben.

Eiterbildung im Innern des Uteruskrebses habe ich nicht gesehen.

Wegen der Seltenheit dieser parenchymatösen Eiter- und Abscessbildung theile ich einen hierher gehörigen Fall von Brustdrüsenkrebs mit.

F. Krebs der Mamma mit Cysten- und Abscessbildung.

Ungefähr 60jähriges Weib. Exstirpation der Mamma am 8. Juni 1858 durch Herrn Prof. Günther.

Das exstirpirte ungefähr eigrosse Stück der Mamma ist an der der Haut entsprechenden Oberfläche vertieft, grauröthlich, weich, mit eiterähnlicher Flüssigkeit bedeckt. Auf dem Durchschnitt liegt dieser Stelle und deren Rändern entsprechend eine zolldicke, grauröthliche, weiche, feuchte Masse, welche reichlichen rahmigen Saft ausdrücken lässt. Nach der Haut zu erscheint sie scharf umschrieben, ist aber nicht davon abzupräpariren. An den meisten Stellen ihrer Umgebung findet sich reichliches gelbliches Fettgewebe, an einzelnen comprimirt aussehende, von Fettstreifen durchsetzte Drüsensubstanz. Auf andern Durchschnitten fand sich das Gewebe der Geschwulst grau oder braunroth, breiig weich, mit einzelnen feinen Fäden durchsetzt, nach der Peripherie zu stellenweise fester und hie und da blutig infiltrirt. An andern Stellen lagen sehr kleine bis zweierbsengrosse runde Höhlen, welche eine eiterähnliche Flüssigkeit entleerten, deren Innenfläche glatt aussah, aus der sich aber bei Druck kleine ähnliche Tröpfchen entleerten.

Mikroskopische Untersuchung.

Das Stroma der Geschwulst bestand aus mässig festem, wellenförmigen,

meist nicht im Bündel angeordneten Bindegewebe mit sehr zahlreichen, deutlich zelligen, kernhaltigen Bindegewebskörperchen von spindelförmiger Gestalt; stellenweise fanden sich statt der Zellen lange schmale Kerne. Es enthielt zahlreiche, meist grosse, selten kleinere, gewöhnlich ovale Alveolen. Die peripherischen Zellen derselben waren gross, cylindrisch und lagen überall regelmässig epithelähnlich nebeneinander. Die weiter nach innen liegenden Zellen waren zum Theil noch grösser, von ovaler oder vielfach unregelmässiger Gestalt. Alle Zellen hatten scharfe Contouren, einen hellen Inhalt, einen sehr grossen, ovalen oder runden, stärker granulirten Kern, mit 1 bis 3, zum Theil sehr grossen Kernkörperchen; zahlreiche Zellen hatten zwei, einzelne bis 10 Kerne. Daneben kamen zahlreiche freie Kerne vor, welche wahrscheinlich grösstentheils erst bei der Untersuchung frei geworden waren; sowie einzelne Körnchenzellen. — Die obige Anordnung der Zellen sah man an feinen Durchschnitten des frischen und des Chromsäurepräparates, sowie an dem von der Schnittfläche abfliessenden Saft, welcher nicht selten theilweise noch Abdrücke der Alveolen enthielt. Die grössern Alveolen zeigten nicht selten noch verschieden lange und breite Ausläufer mit derselben Zellenanordnung.

Der Inhalt der cystenartigen Räume bestand aus grossen Zellen der vorherbeschriebnen Natur, aus reichlichen Mutterzellen, aus äusserst zahlreichen 2- oder 3kernigen Eiterkörperchen, aus ziemlich reichlicher seröser Flüssigkeit. Von der Innenfläche der Räume sah man stellenweise kürzere oder längere, ziemlich schmale, am freien Ende kolbenförmige Bildungen hervorragen, welche aus einem zarten Bindegewebsstamm bestanden, in der Mitte eine schmale Capillarschlinge enthielten, welch letztere nach dem freien Ende vielfach schlingenförmig gewunden war. Vom freien Ende einzelner dieser Zotten- oder Granulationen ähnlichen Körper ragten stellenweise feine Bindegewebsstreifen hervor, welche bisweilen ein schmales Capillargefäss enthielten, und eine Verbindung mit nebenliegenden Zotten herzustellen schienen. Das Epithel einzelner Zotten war regelmässig und wie bei Zottenkrebs angeordnet; an andern schien es ganz zu fehlen.

Die geschwürähnliche Oberfläche der Geschwulst enthielt ähnliche Zotten in viel reichlicherer Menge, bespült mit Zellen der obengenannten Beschaffenheit und mit Eiterkörperchen.

Nach dem Brustdrüsengewebe zu fand sich eine ziemlich dicke, kapselähnliche Schicht mit sehr zahlreichen grossen Bindegewebskörperchen innerhalb wellenförmigen Bindegewebes. Dieselbe ging continuirlich in das interlobuläre und interacinöse Gewebe der Mamma über, welches sparsame, wenig entwickelte und meist sternförmige Bindegewebskörperchen enthielt. Weiter entfernt von der Kapsel lagen in übrigens normalem Gewebe und mitten in Gruppen von unentwickelten Drüsenbläschen Bindegewebskörper mit reichlicher endogener Kernwucherung. Aehnliche Bindegewebskörperchen lagen auch in den tiefern Coriumschichten in den Rändern des Geschwürs. Die Zotten desselben schienen allmälig in die normalen Hautpapillen überzugehen.

Die carcinomatöse Natur dieser Geschwulst ist nach dem Mitgetheilten zweifellos. Interessant war mir daran vorzugsweise die Bildung cystenähnlicher

Räume, welche für das blosse Auge Abscessen glichen und in denen das Mikroskop ausser Krebszellen Eiterkörperchen in grosser Menge und Granulationen ähnliche Bildungen nachwies. Dass letztere sowohl innerhalb der Cysten als auf der Geschwürsoberfläche in Beziehung zur Eiterbildung standen, ist höchst wahrscheinlich.

Von den Veränderungen des neugebildeten oder ursprünglichen Stroma's des Uteruskrebses war schon die Rede. Die Verschiedenheiten der Papillarhypertrophieen und Papillarneubildungen sind bei den einzelnen Fällen zu vergleichen. Siehe Taf. II, Fig. 1—4.

Die Gefässe des Stroma's schienen meist wenig an Länge, Durchmesser und Zahl zugenommen zu haben. Die Beschaffenheit der Gefässe in den zottigen Bildungen an der Oberfläche der Schleimhaut des Uterus und der Vagina etc. ist oben erörtert.

LII. Exstirpirte Partieen der carcinomatösen Vaginalportion.

Von Herrn Dr. Beck, am 29. Mai 1858.

Die exstirpirte, aus vier Stücken bestehende, im Ganzen apfelgrosse Masse zeigte nur stellenweise eine freie, der Vaginalschleimhaut ähnliche Oberfläche. Erstere war auf dem Durchschnitt grau, stellenweise röthlich, weich, theils mässig reichlichen rahmigen Saft gebend, theils scharf runde, härtere, sehr kleine Massen in heller seröser Flüssigkeit entleerend. Nirgends deutliche Faserung; erst nach Ausdrücken des Saftes blieb ein spärliches Stroma zurück.

Den weit überwiegenden Bestandtheil des Saftes sowie der ausgedrückten Masse überhaupt bildeten sehr grosse Zellenmassen, welche die Alveolengestalt vollständig wiederholten. Sie waren bis 1‴ gross, von rundlicher oder länglicher Gestalt, meist mit mehr oder weniger zahlreichen, peripherischen, breit aufsitzenden, regelmässigen oder unregelmässigen Ausläufern; ihre Peripherie war ganz eben, ähnlich ausgedrücktem Epithel der Harncanälchen. Diese Massen schienen meist nur aus Kernen und granulirter Grundsubstanz zu bestehen (sog. epithèle nucléaire); erstere waren an der Peripherie regelmässig epithelähnlich angeordnet. Dünne Durchschnitte hingegen brachten am Rande wirkliche Zellen in epithelähnlicher Anordnung zum Vorschein. Diese Zellen waren mittelgross und meist von mehr oder weniger cylindrischer Gestalt, einzelne sehr unregelmässig lang oder geschwänzt oder rundlich oder rund; ihre Contouren zart, grosse Neigung zum Austreten sog. hyaliner Tropfen; Inhalt mässig granulirt; Kern je nach der Zellengestalt oval oder rund, meist einfach, nicht selten auch doppelt oder vielfach, mit deutlichem, meist kleinen Kernkörperchen. Alle Zellen zeigten bei Wasserzusatz grosse Neigung zum Zerplatzen, woraus sich die verhältnissmässig grosse Menge freier Kerne erklärte. In spärlicher Menge kamen Körnchenzellen vor. Einzelne grosse Zellenmassen hatten ein

röthliches Aussehen und sie enthielten ausser Zellen auch moleculär zerfallenden Faserstoff und rothe Blutkörperchen.

Das Stroma war an den meisten Stellen sehr sparsam. Stellenweise war es dicker und enthielt in den mittlern Theilen dicht beieinander liegende, sehr leicht isolirbare, mässig grosse, übrigens normale organische Muskelfasern, während die peripherischen Theile aus wellenförmigem Bindegewebe mit schön entwickelten Bindegewebskörperchen bestanden. An der Peripherie des Bindegewebsantheils dieser Stromazüge, in deren Centrum meist ein grosses Capillargefäss enthalten war, erhoben sich kürzere und längere, breit oder etwas gestielt aufsitzende, knospenähnliche Körper, welche innerhalb undeutlich fasrigen Bindegewebes eine weite, schlingenförmige, am freien Ende bisweilen mehrfach gewundene Capillare zeigten. Diese knospenähnlichen Körper lagen bisweilen in sehr reichlicher Zahl um einen einzigen Stromastreifen. Manche Knospen waren wieder mit sehr zahlreichen kürzern, aber gleichfalls eine Capillarschlinge enthaltenden besetzt. Primäre und secundäre Knospen ragten mitten in den Alveolus hinein und waren mit epithelähnlich aufsitzenden, cylindrischen Zellen besetzt. (Taf. II, Fig. 1.)

Das an den Krebs angrenzende, scheinbar normale Stück der Vaginalschleimhaut enthielt in seinen tiefern Schichten gleich der unterliegenden Muscularis zahlreiche grosse Alveolen. Einzelne derselben ragten durch die ganze Dicke der Schleimhaut bis in deren oberflächliche Theile, oder bis in die freie Schleimhautoberfläche, wo sie frei und breit ausmündeten und von stark vergrösserten Papillen mit reichlichen Capillarschlingen umgeben waren. Ausser den grossen Alveolen lagen in der Schleimhaut auch kleinere, ganz mit Kernen erfüllte, ovale oder verästigte Räume, deren Ausläufer mit solchen gewöhnlicher Bindegewebskörperchen zusammenhingen. An den Kernen war keine Spur einer regelmässigen Lagerung erkennbar. Endlich fanden sich auch Bindegewebskörperchen mit mehreren oder zwei Kernen. Alle andern waren schön entwickelt, deutlich zellig.

Die mikroskopischen Verhältnisse des fortgesetzten Harnblasenkrebses unterscheiden sich nicht von denen des Uterus und besonders der Vagina. In der Muskelhaut sitzt die Krebsmasse nur in dem intermusculären Bindegewebe, gewöhnlich in kleineren und spärlicheren Alveolen vertheilt. In der Gegend des Trigonum Lieutaudii geht sie von da unmittelbar auf die Schleimhaut über. An den andern, mit submucösem Gewebe versehnen Stellen sind die Alveolen in grösserer Menge vorhanden und meist auch von grösserem Volumen. In der Schleimhaut findet das Gleiche statt. Die Bildung von zottigen Körpern auf ihr hat sie mit der Schleimhaut des Uterus und der Vagina gemein. — Die organischen Muskelfasern sind bald normal, bald

fettig entartet. Die Drüsen der Schleimhaut des Blasenhalses bleiben bald lange normal, bald sind sie vergrössert (zum Theil in Folge des früher bestandenen chronischen Catarrhs) oder zu Cysten umgewandelt. — Die mikroskopische Untersuchung des Randes bei Blasenscheidenfistel siehe Fall XV.

Auch die übrigen vom Uterus auf die Umgebung fortgesetzten Krebse haben im Allgemeinen eine gleiche Beschaffenheit, wie der Uteruskrebs. Vergleiche darüber die detaillirten Untersuchungen der einzelnen Fälle.

Die nicht primären Krebse des Uterus lassen eine allgemeine mikroskopische Darstellung noch nicht zu, verhalten sich aber im Wesentlichen wahrscheinlich ebenso wie die primären Krebse der Vaginalportion.

1.

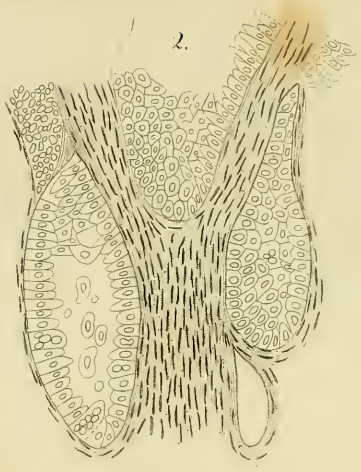
2.

3.

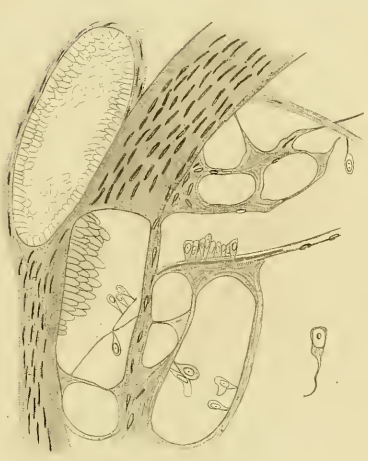
4.

5.

6.

7.

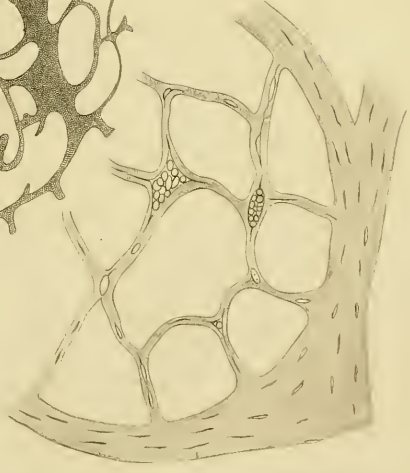
8.

1.



2.

3.



5.



4.

6.

8.

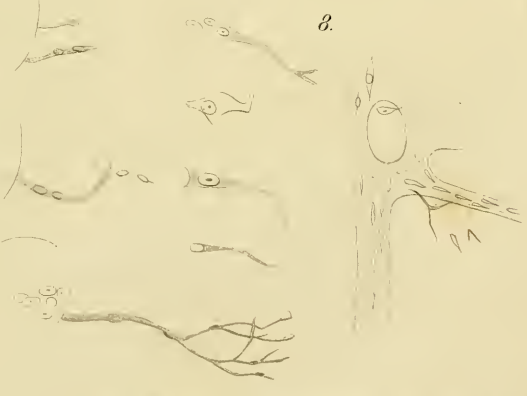

7.